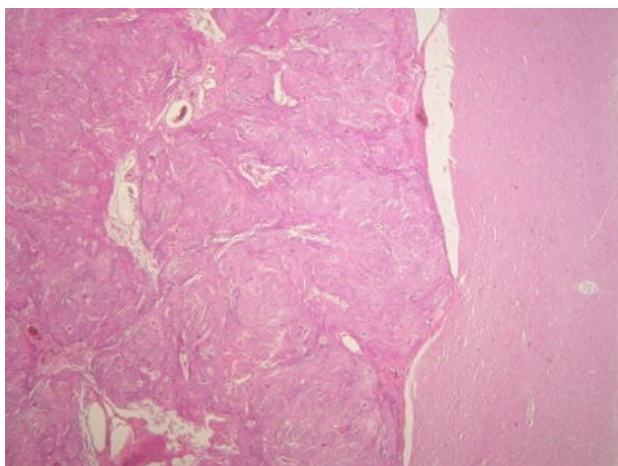
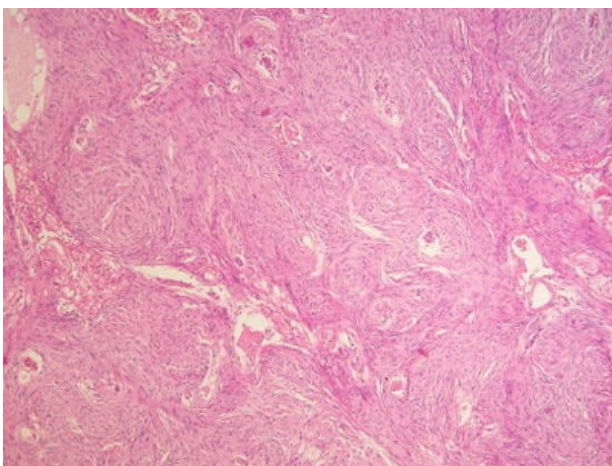


Meningeom (preparát)

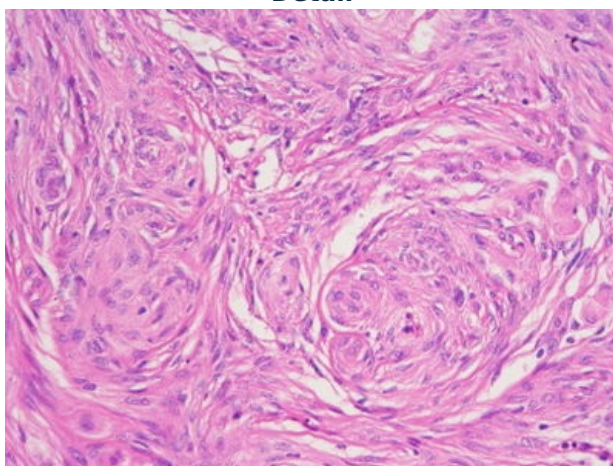
Přehledné zobrazení



Zvětšení



Detail



Článek neobsahuje vše, co by měl.

Můžete se přidat k jeho autorům ([https://www.wikiskripta.eu/index.php?title=Meningeom_\(prepar%C3%A1t\)&action=history](https://www.wikiskripta.eu/index.php?title=Meningeom_(prepar%C3%A1t)&action=history)) a jej.

O vhodných změnách se lze poradit v diskusi.

Histologie

Nádor mozkových obalů, dosti častý

Příčina

Patogeneze

Makroskopie

Dobře ohraničený, sférický, pevně spojen s dura mater (utlačuje mozkovou tkáň, aniž by do ní prorůstal - může zvyšovat intrakraniální tlak), roste pomalu, maligní transformace výjimečně.

Mikroskopie

Syncytiální meningiomy: napodobují normální buňky, jsou vřetenité, řazené v pruhy a noduly, vírovitá formace.

Fibroblastové meningiomy: vřetenité buňky uspořádané v křížící se pruhy. Nápadná protáhla buněčná jádra.

Přechodná forma: leží mezi výše uvedenými variantami.

Typickým znakem jsou početná psamomatózní tělíska - kalcifikace

Diferenciální diagnostika

(nemusí být vždy)

Prognóza a komplikace

Výskyt

(pohlaví, věk, predispozice)

Odkazy

Související články

Externí odkazy

- Meningeom - (virtuální preparát) (<http://www.patologie.info/vip/preparat.php?detail=230>)

Reference

Použitá literatura

- POVÝŠIL, Ctibor, Ivo ŠTEINER a Jan BARTONÍČEK, et al. *Speciální patologie*. 2. vydání. Praha : Galén, 2007. 430 s. ISBN 978-807262-494-2.
- BRYCHTOVÁ, Svetlana a Alice HLOBILKOVÁ. *Histopatologický atlas*. 1. vydání. Praha : Grada, 2008. 112 s. ISBN 978-80-247-1650-3.