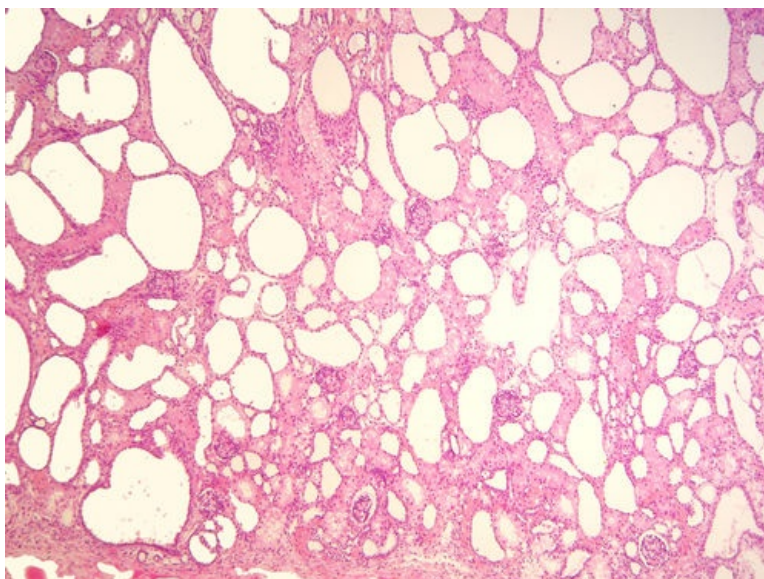
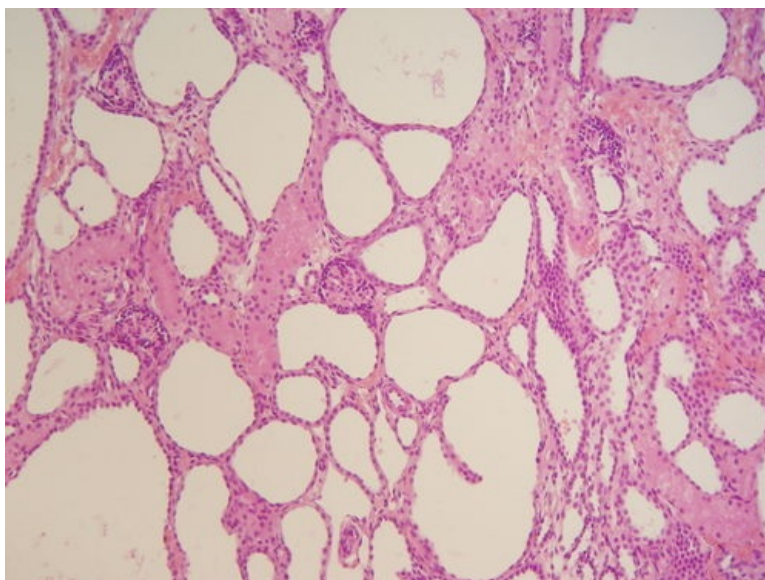


Mikrocystóza ledvin (preparát)

Přehledné zobrazení



Zvětšení



Článek neobsahuje vše, co by měl.

Můžete se přidat k jeho autorům ([https://www.wikiskripta.eu/index.php?title=Mikrocyst%C3%B3za_ledvin_\(prepar%C3%A1t\)&action=history](https://www.wikiskripta.eu/index.php?title=Mikrocyst%C3%B3za_ledvin_(prepar%C3%A1t)&action=history)) a jej.

O vhodných změnách se lze poradit v diskusi.

Histologie

 Podrobnější informace naleznete na stránce *Ledvina (histologický preparát)*.

Příčina

Vzácné genetické onemocnění dětí, AR polycystóza ledvin.

Patogeneze

Za onemocněním stojí porucha genu kódujícího membránový protein fibrocystin, který za normálních okolností zajišťuje funkci cílů v tubulárních buňkách. V renálním parenchymu dilatací sběrných kanálků vzniká velké množství malých cyst. Jsou postiženy téměř všechny nefrony. Projevuje již v těhotenství oligohydramniem, který se u dětí manifestuje hypoplázií plic, deformací končetin a obličeje (facies potterea).

Makroskopie

Mnohočetné malé cysty v kůře i dřeni ledviny většinou nejsou okem viditelné. Makroskopicky má ledvina houbovitý vzhled. Obě ledviny jsou zvětšené a vyplňují takřka celou dutinu břišní.

Mikroskopie

Drobné cysty jsou patrné v celém rozsahu renálního parenchymu, jsou protáhlé a s oploštělou výstelkou. V preparátu nacházíme i nevyzrálé glomeruly.

Diferenciální diagnostika

(nemusí být vždy)

Prognóza a komplikace

Děti umírají záhy po narození na renální selhání.

Výskyt

Děti (pohlaví, věk, predispozice)

Odkazy

Související články

Externí odkazy

- (odkaz na konkrétní preparát ve virtuální databázi) Databáze (<http://www.patologie.info/vip/patologie.php>)

Reference

Použitá literatura

- POVÝŠIL, Ctibor, Ivo ŠTEINER a Jan BARTONÍČEK, et al. *Speciální patologie*. 2. vydání. Praha : Galén, 2007. 430 s. ISBN 978-807262-494-2.
- BRYCHTOVÁ, Svetlana a Alice HLOBILKOVÁ. *Histopatologický atlas*. 1. vydání. Praha : Grada, 2008. 112 s. ISBN 978-80-247-1650-3.