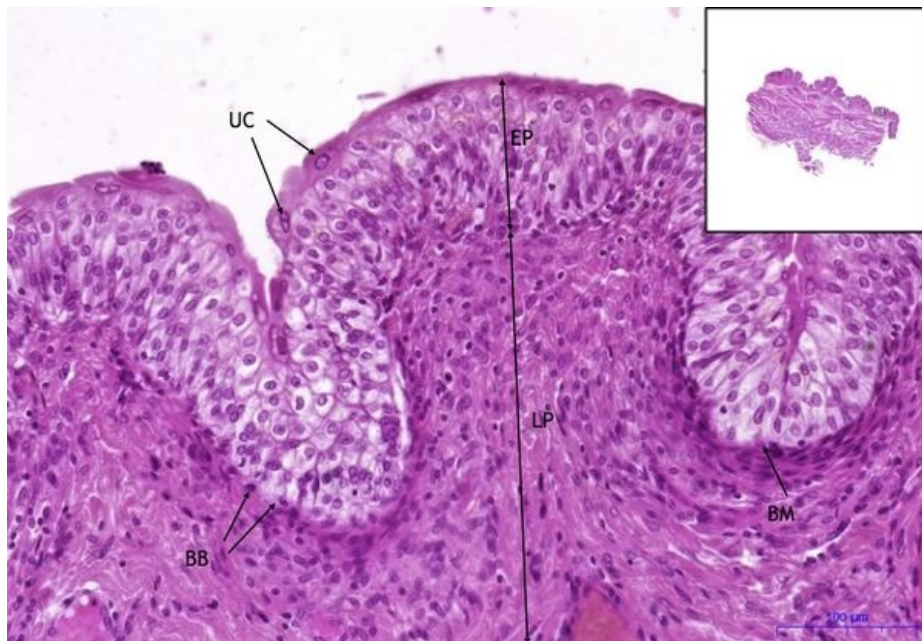

Močový měchýř / Urinary bladder - HE

Modul B

[Expand]

Močový měchýř / Urinary bladder - HE, 15,5x



Přechodný epitel - urotel / Transitional epithelium - urothelium:

EP - přechodný epitel / transitional epithelium

UC - umrellocty / umbrella cells

BM - bazální membrána / basement membrane

BB - bazální vrstva buněk / basal layer of cells

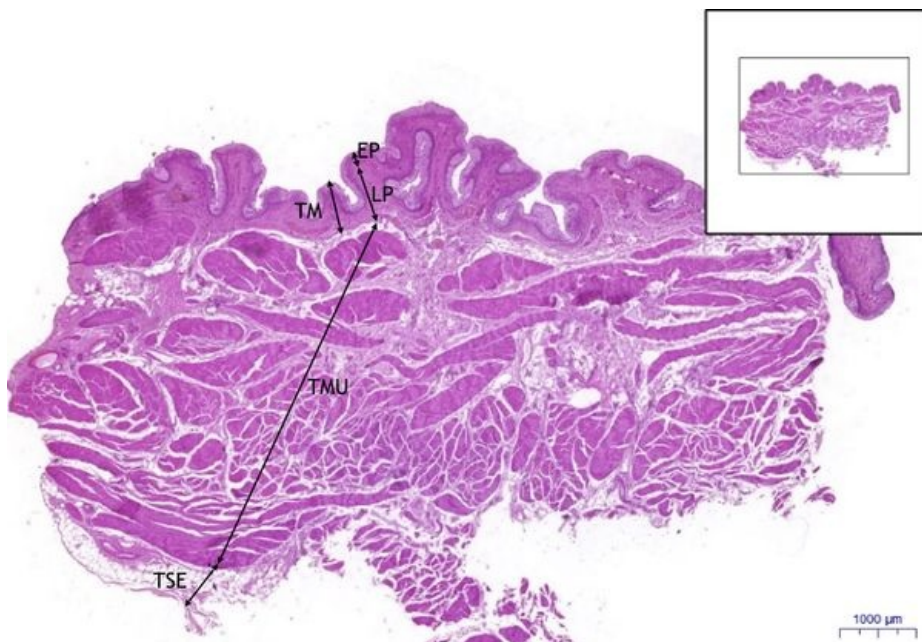
LP - lamina propria

Navigace: Epitely / Epithelial tissue

Modul A

[Expand]

Močový měchýř / Urinary bladder, HE 0,9x



Močový měchýř / Urinary bladder:

1) TM - tunica mucosa

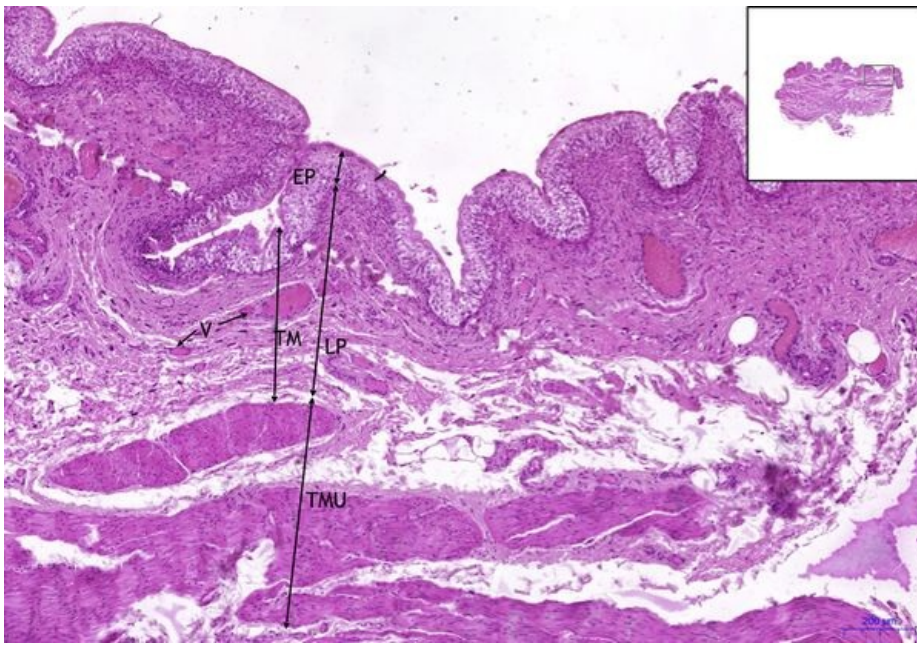
a) EP - přechodný epitel (urothel) / transitional epithelium (urothelium)

b) LP - lamina propria

2) TMU - tunica muscularis

3) TSE - tunica serosa

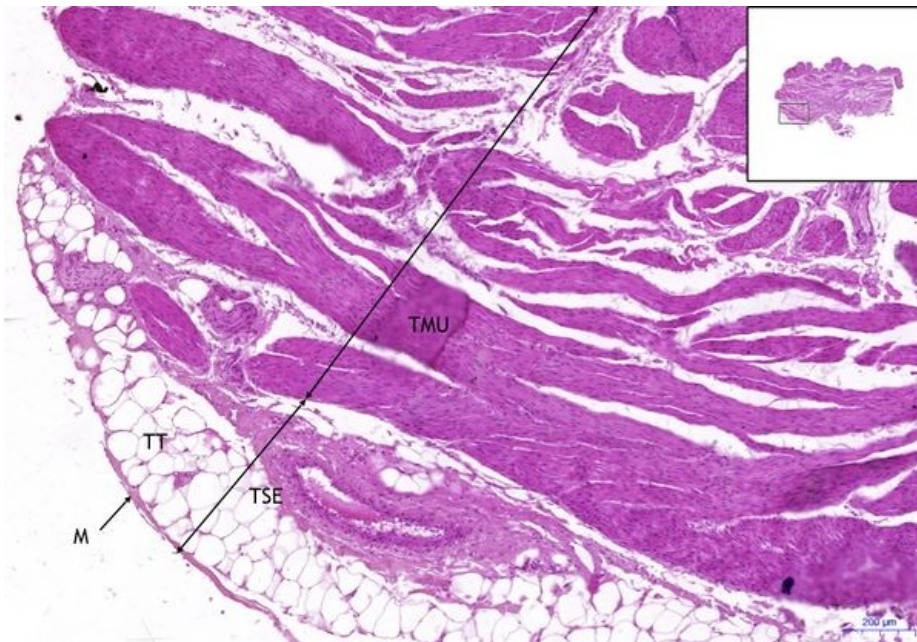
Močový měchýř / Urinary bladder, HE 5X



Močový měchýř / Urinary bladder:

- 1) **TM** - tunica mucosa
- a) **EP** - přechodný epitel (urothel) / transitional epithelium (urothelium)
- b) **LP** - lamina propria
- c) **C** - cévy / blood vessels
- 2) **TMU** - tunica muscularis

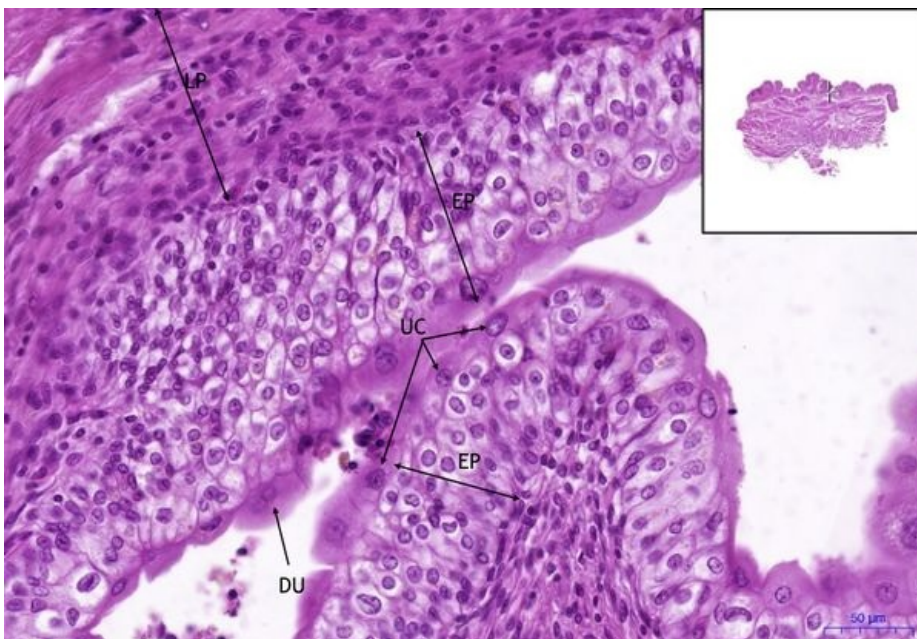Močový měchýř / Urinary bladder, HE 5X (2)



Močový měchýř / Urinary bladder:

- 1) **TMU** - tunica muscularis
- 2) **TA** - tunica adventitia
- a) **TT** - tuková tkáň

Močový měchýř / Urinary bladder, HE 20x



Močový měchýř / Urinary bladder:

- 1) **TM** - tunica mucosa
- a) **EP** - přechodný epitel (urothel) / transitional epithelium (urothelium)
- b) **LP** - lamina propria
- c) **UC** - umbrellocytes
- d) **DU** - dvojitý umbrellocyte/ double umbrellocyte
- e) **C** - cévy / blood vessels

