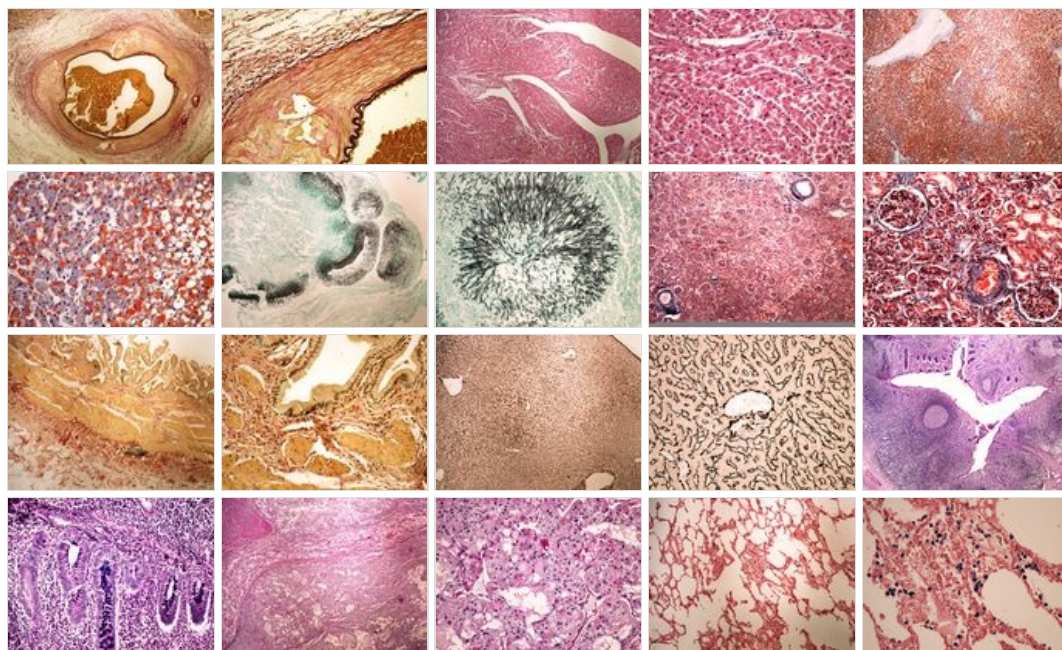
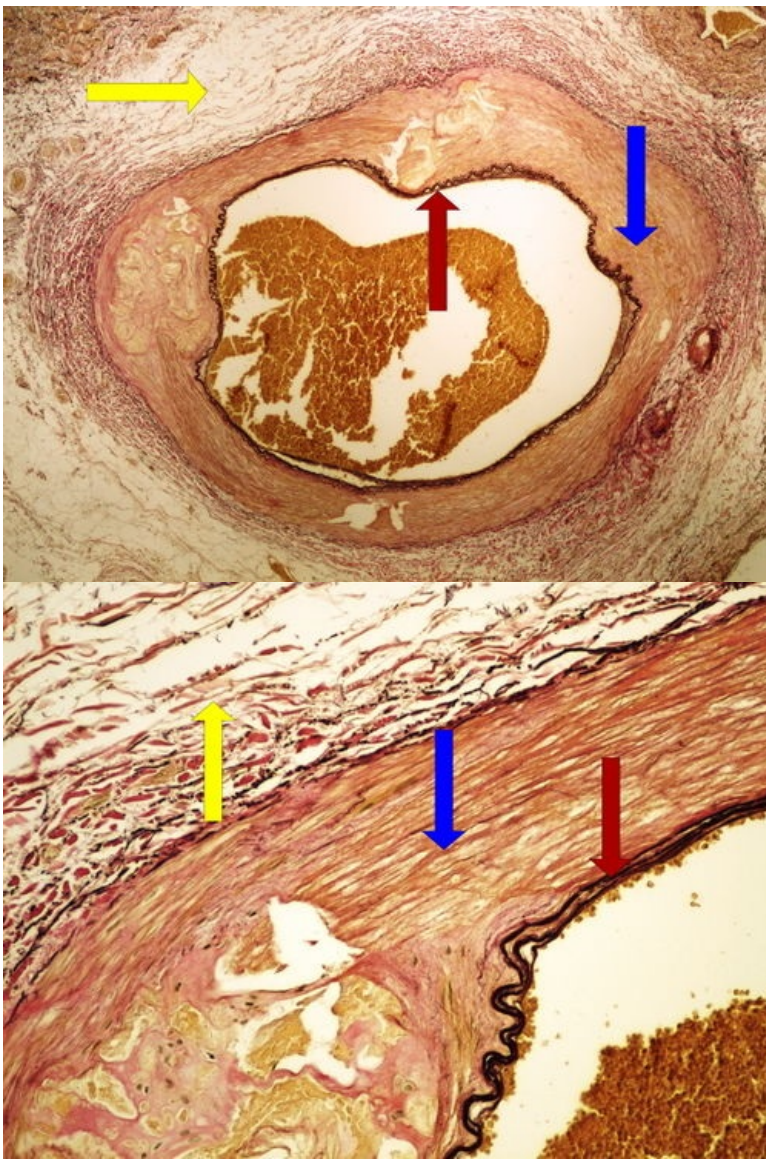


Modul OZPP - Praktikum č. 1

Přehled



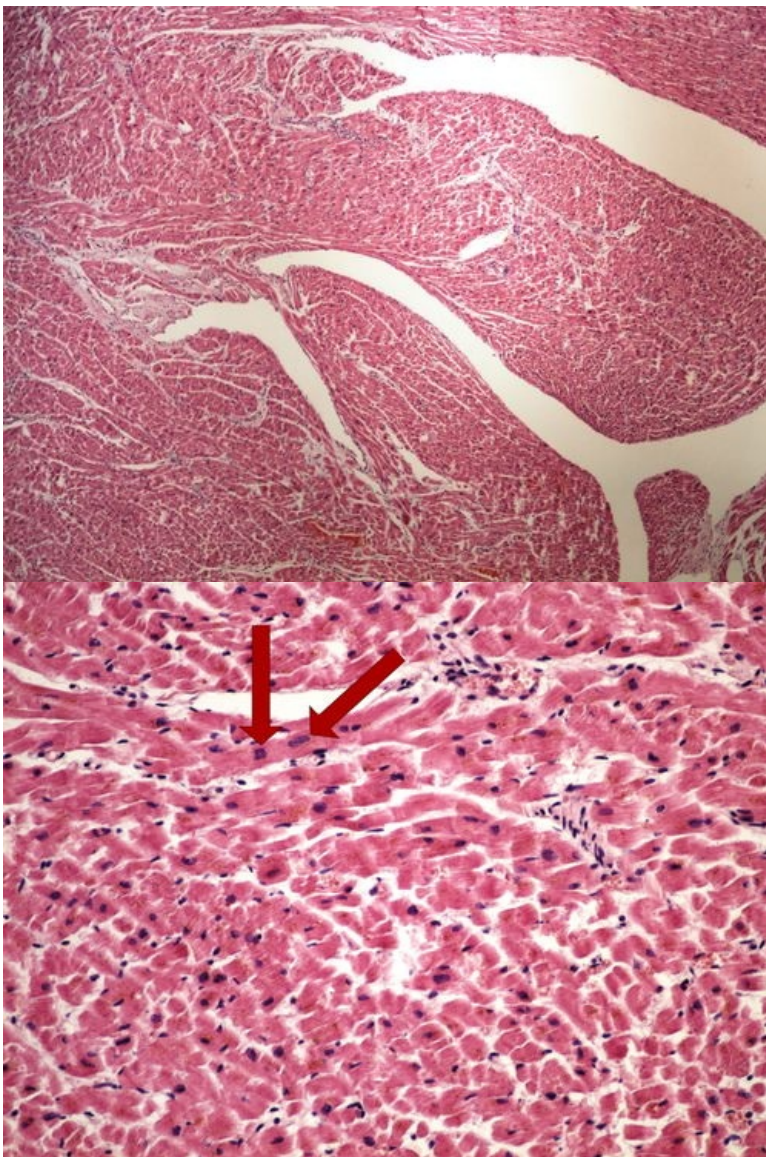
Preparát č.1 a č.2 – barvení van Gieson (elastická vlákna)



Struktury

[Expand]

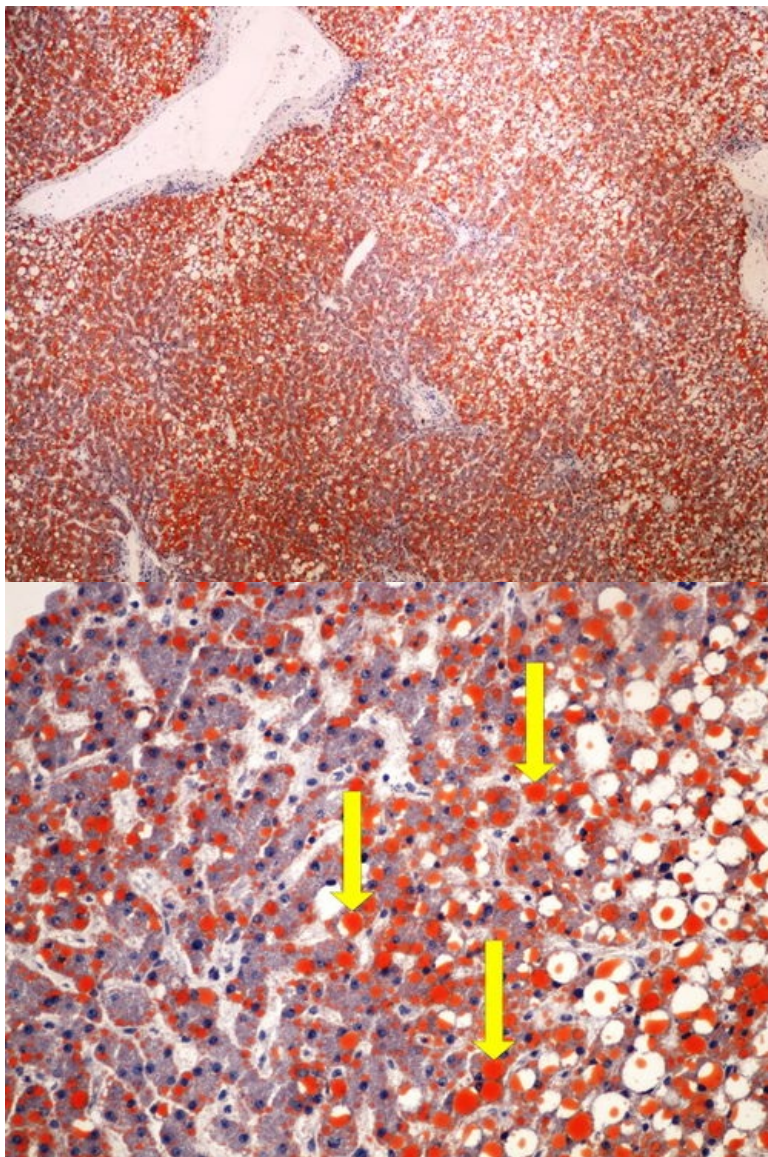
Preparát č.3 a č.4 - myokard (HE)



Struktury

[Expand]

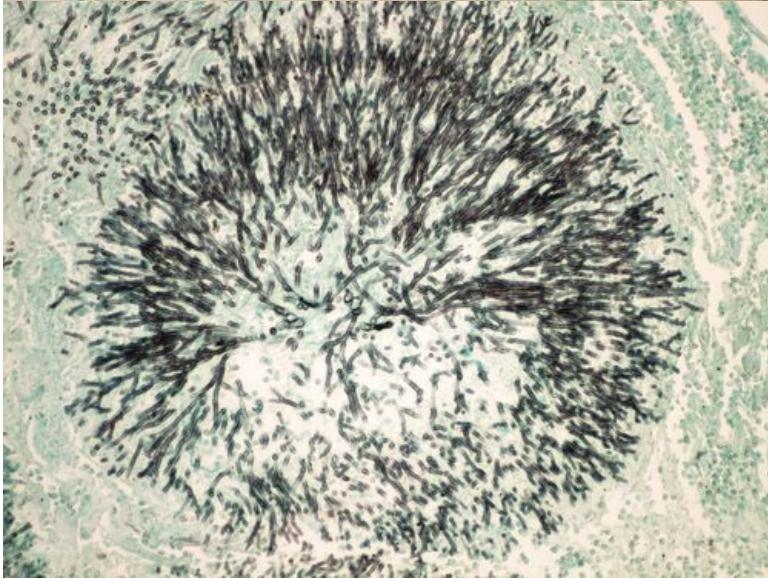
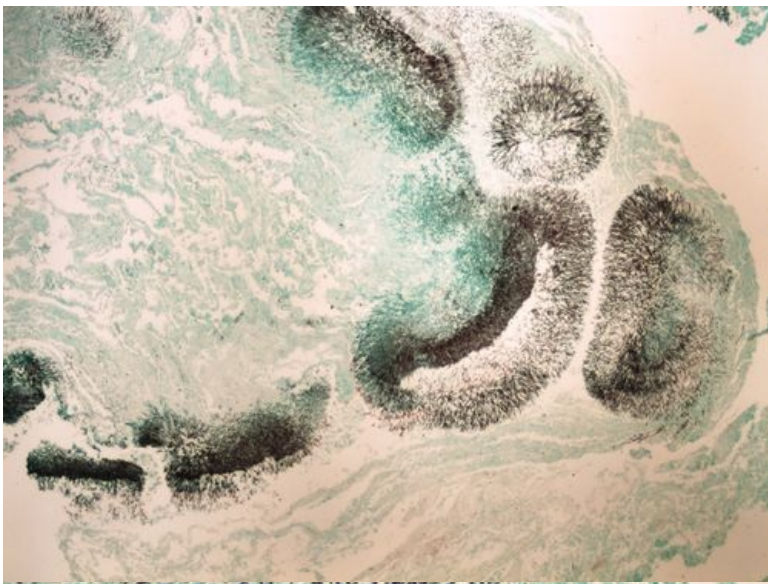
Preparát č.5 a č.6 - průkaz tuku (játra)



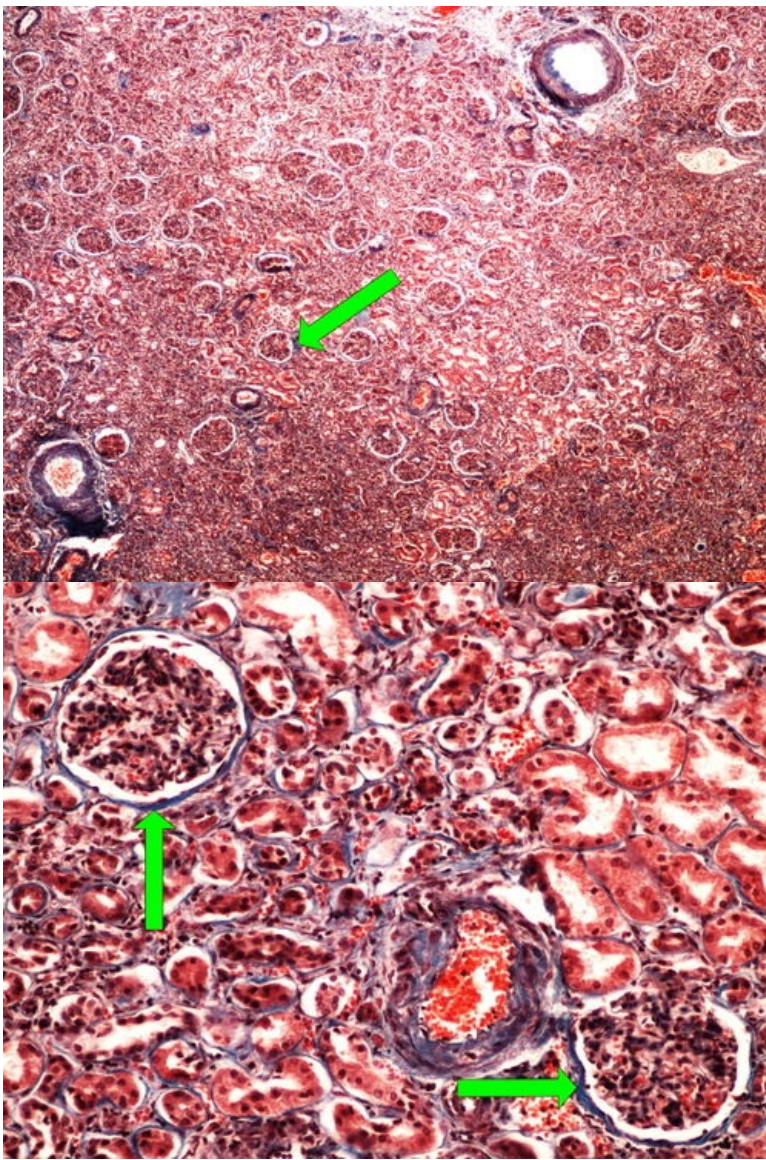
Struktury

[Expand]

Preparát č.7 a č.8 - stříbření dle Grocotta (průkaz plísně)



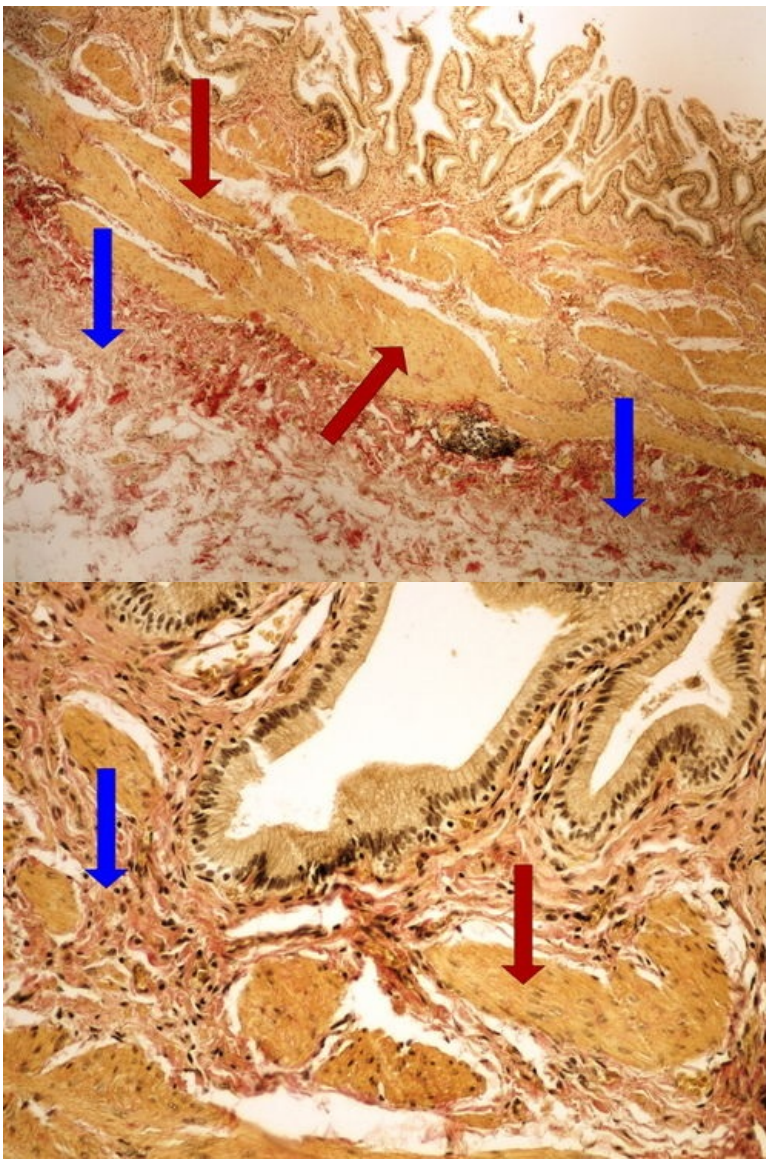
Preparát č.9 a č.10 - barvení modrý trichrom (ledvina)



Struktury

[Expand]

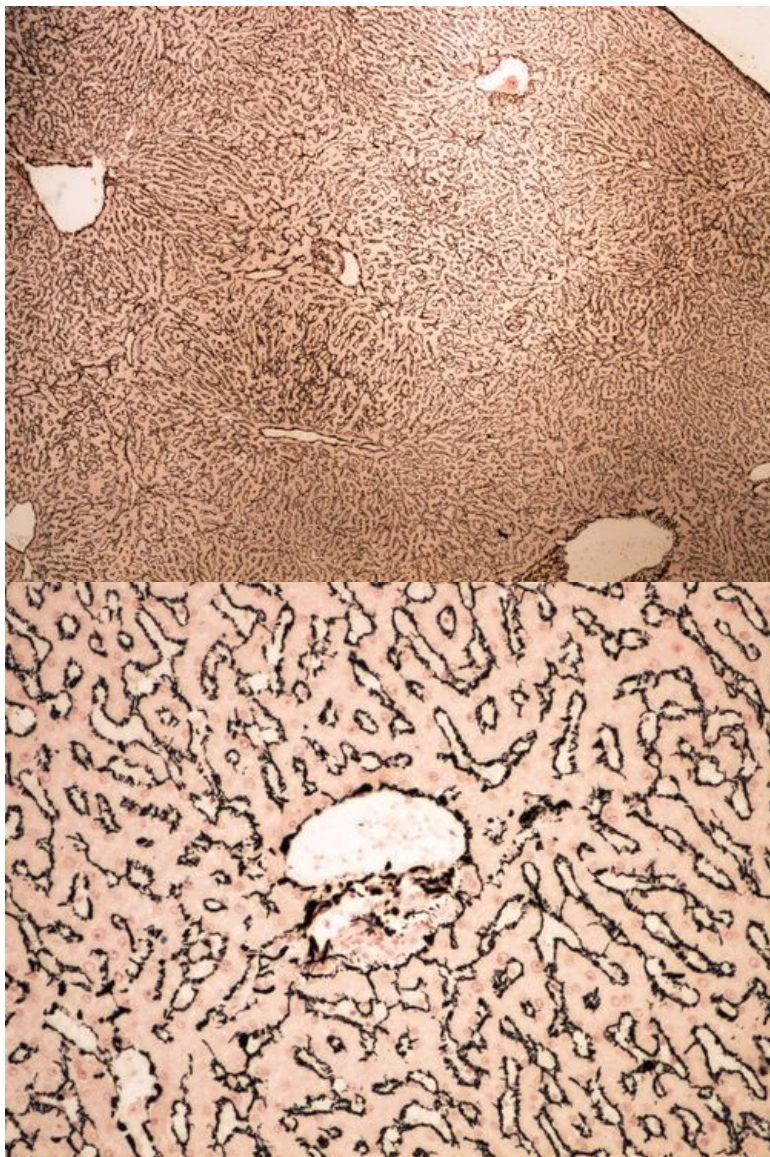
Preparát č.11 a č.12 - barvení van Gieson (žlučník)



Struktury

[Expand]

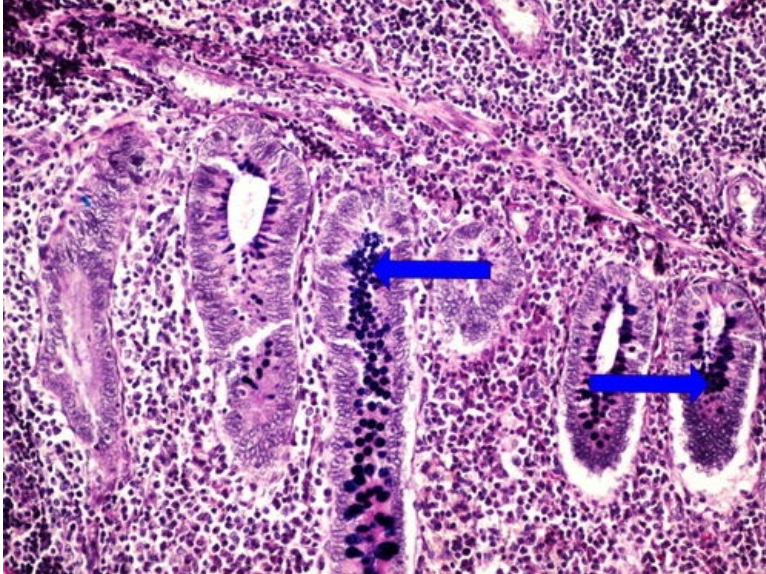
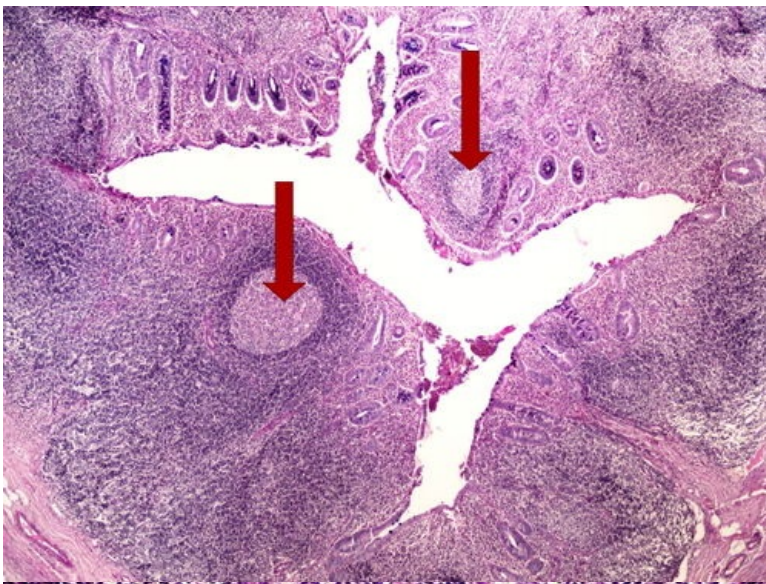
Preparát č.13 a č.14 - barvení na retikulární vlákna (játra)



Struktury

[\[Expand\]](#)

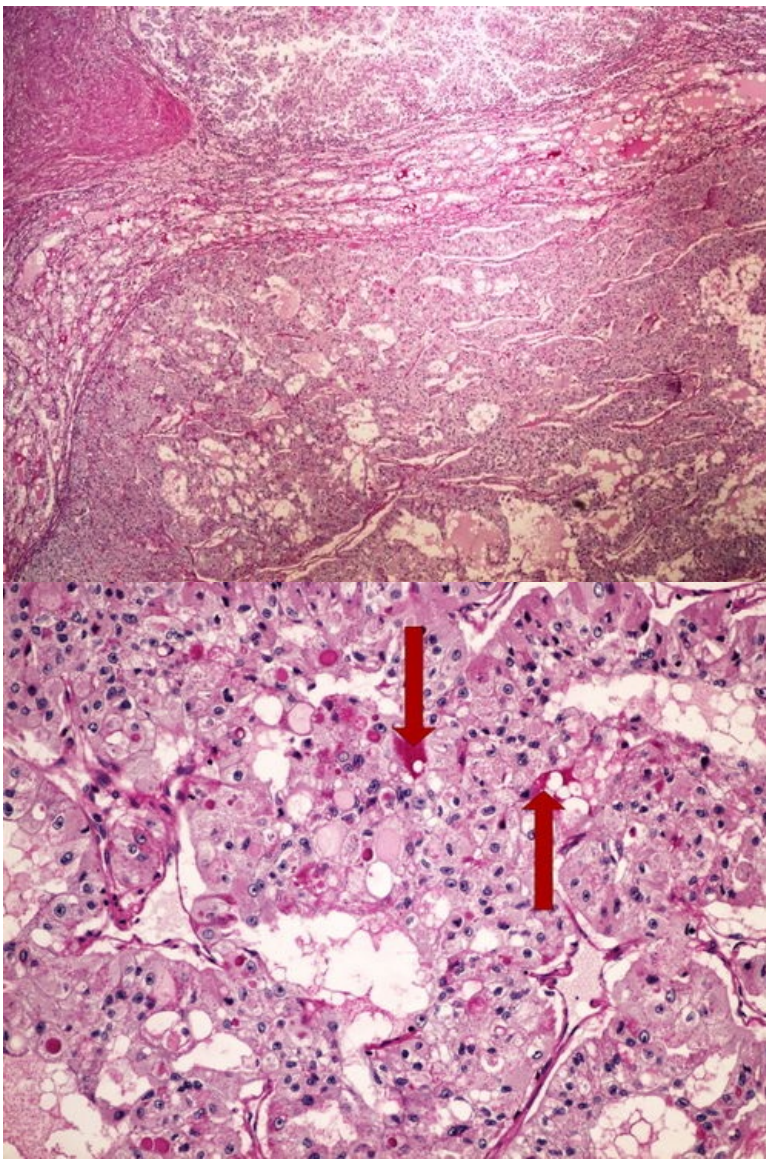
Preparát č.15 a č.16 - barvení dle Mowryho (appendix vermiformis)



Struktury

[Expand]

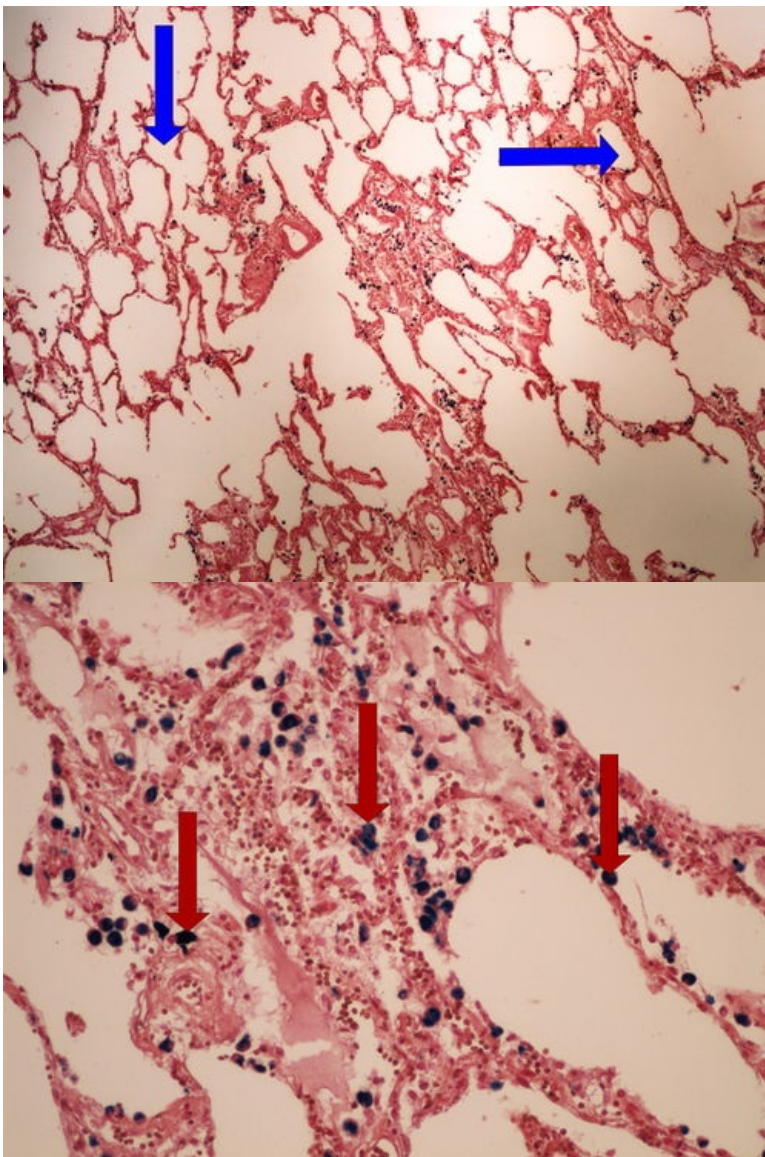
Preparát č.17 a č.18 - barvení PAS (Grawitzův ca)



Struktury

[\[Expand\]](#)

Preparát č.19 a č.20 - průkaz železa Perlsovou reakcí (plíce)



Struktury

[Expand]

Odkazy

Navigace

Modul Obecné základy
patologie a patofyziologie (3.
LF UK)

Praktikum č. 2 →