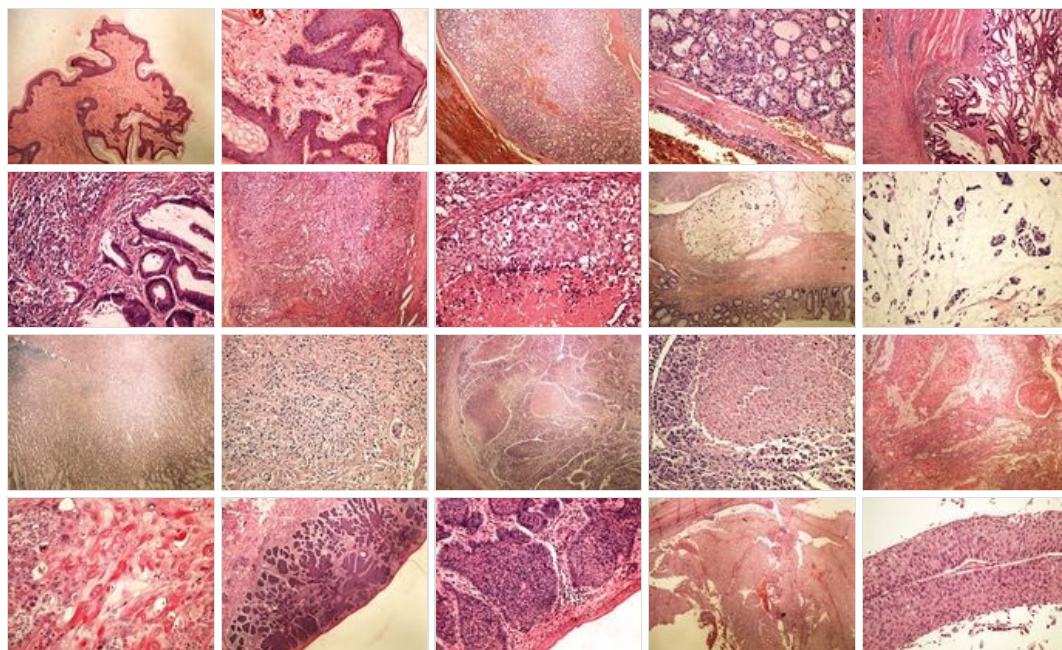
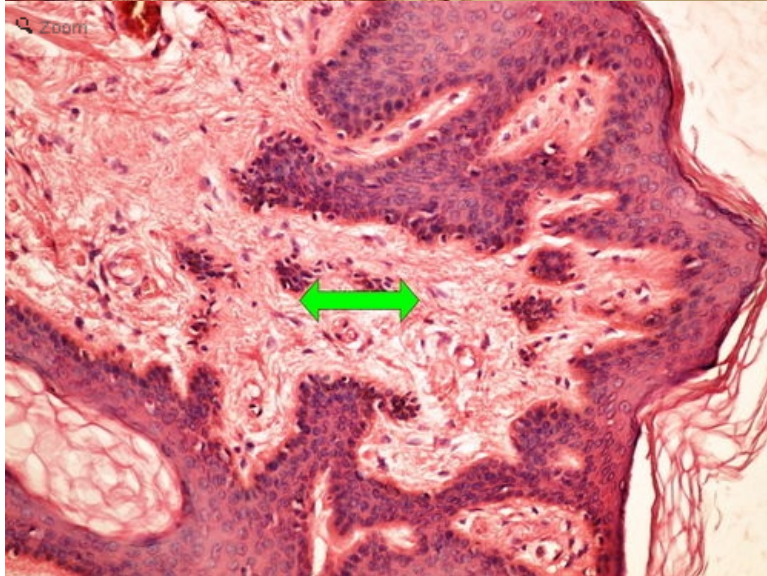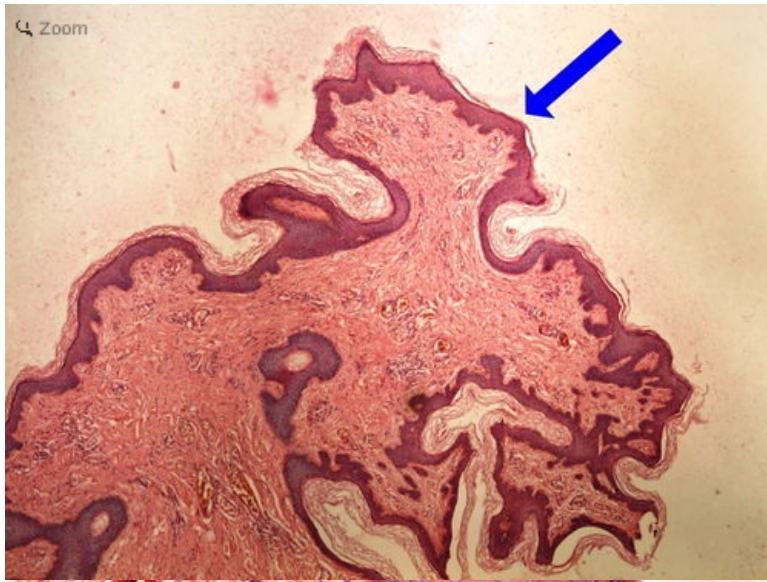


# Modul OZPP - Praktikum č. 11 (zoom)

Přehled



Preparát č.1 a č.2 - fibroepiteliální polyp

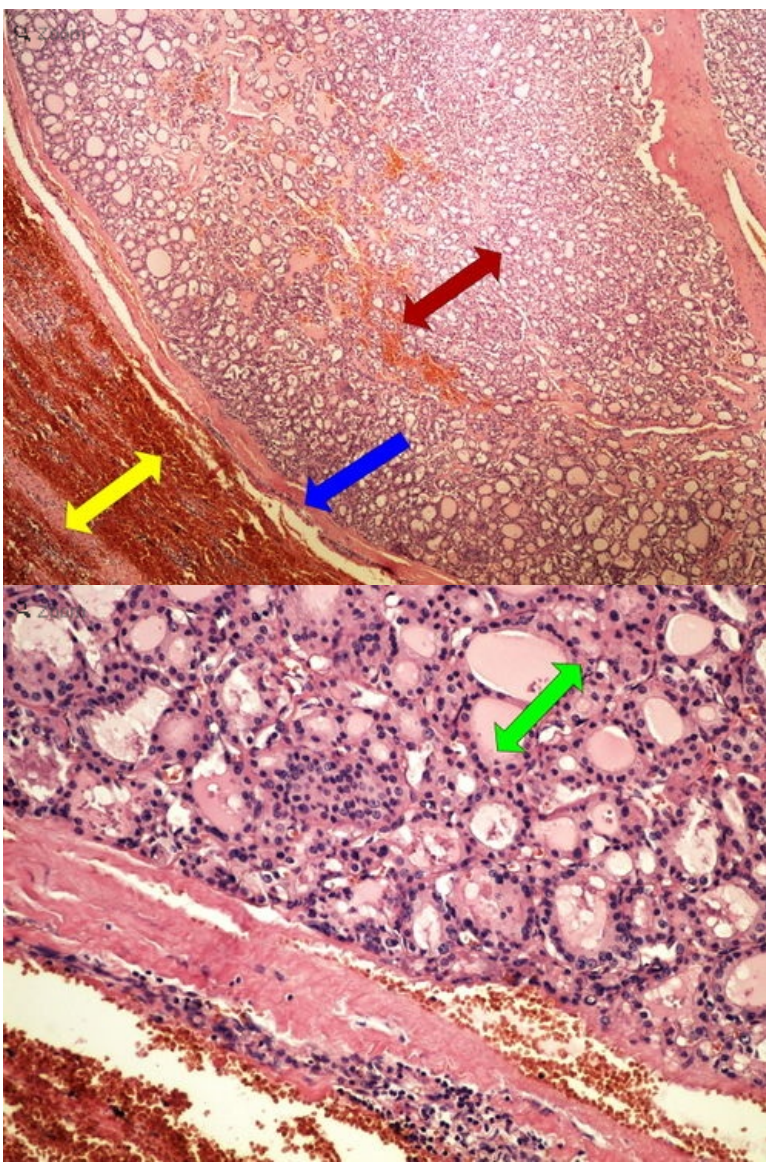


**Struktury**

[Expand]

**Preparát č.3 a č.4 - folikulární adenom štítné žlázy**

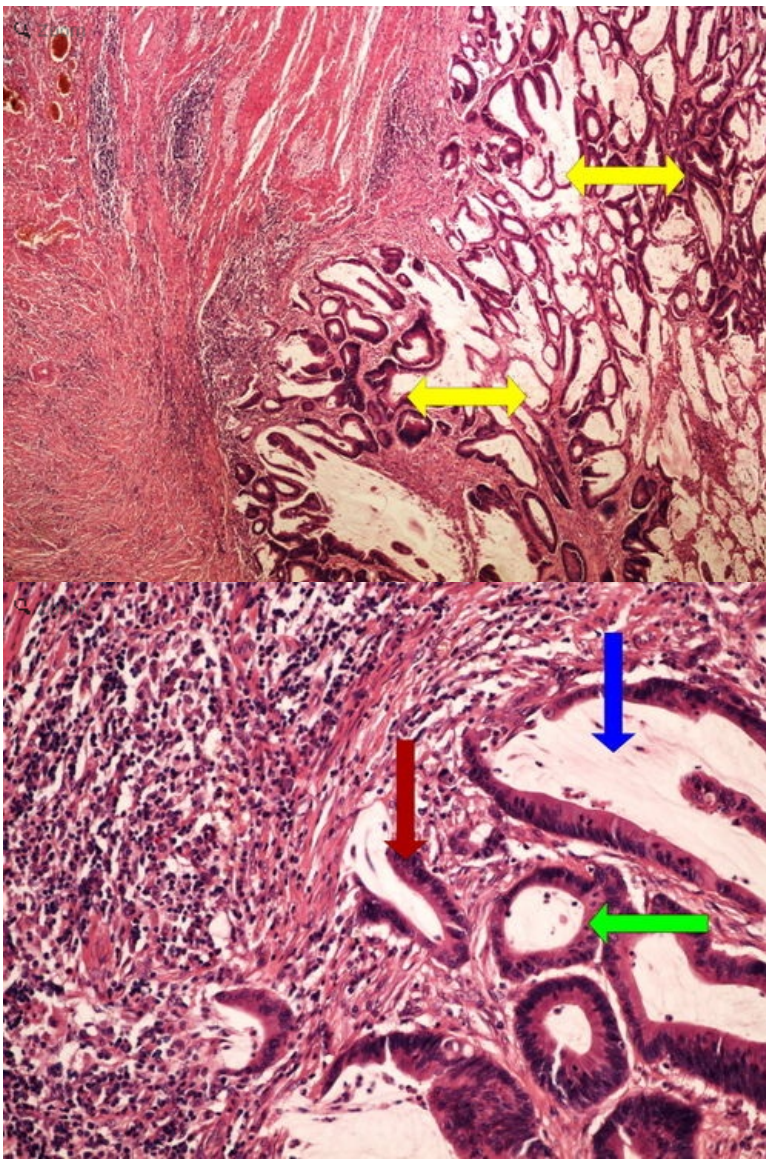




**Struktury**

[Expand]

**Preparát č.5 a č.6 - tubulární adenokarcinom**

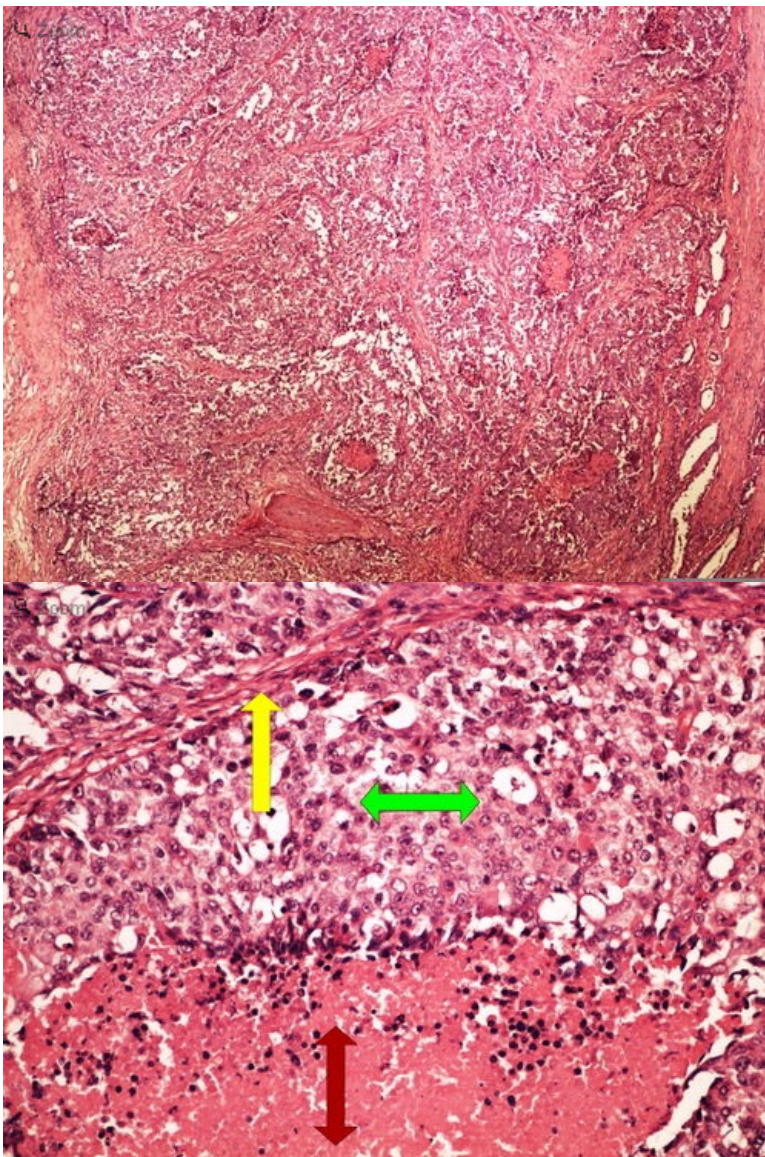


**Struktury**

[Expand]

**Preparát č.7 a č.8 - solidní adenokarcinom**

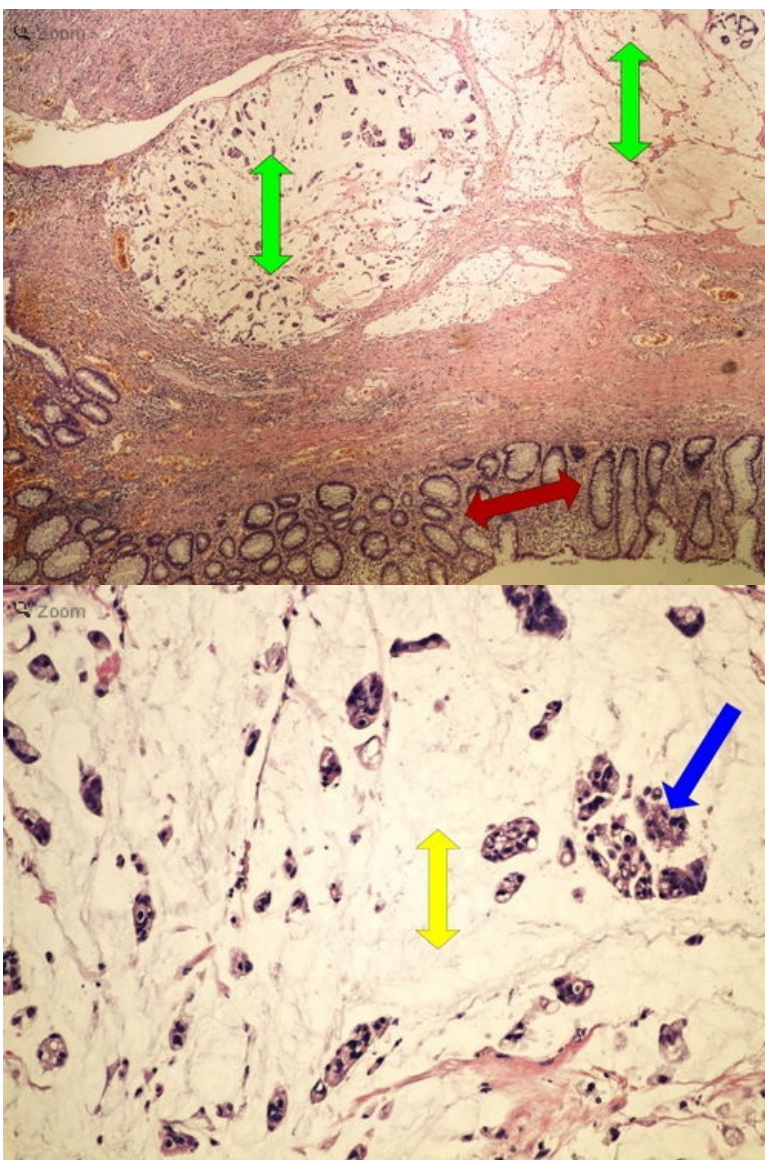




**Struktury**

[Expand]

**Preparát č.9 a č.10 - gelatinósní karcinom**

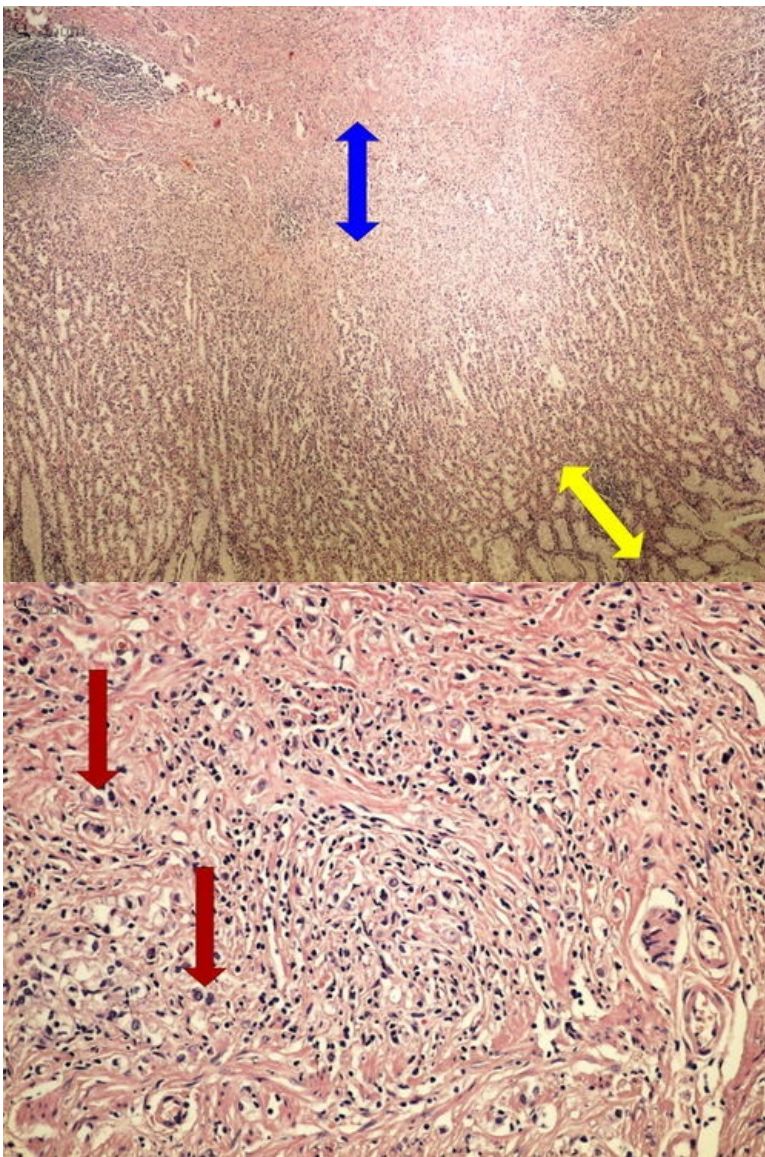


**Struktury**

[Expand]

**Preparát č.11 a č.12 - difúzní adenokarcinom**

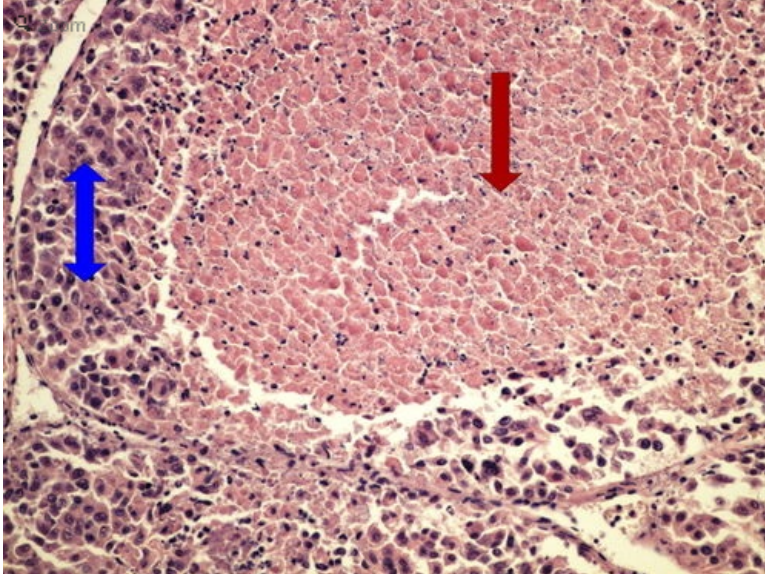
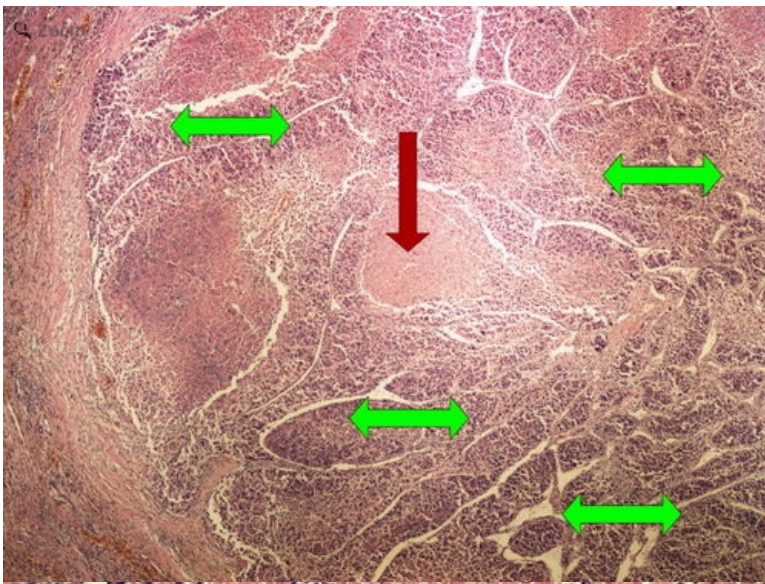




**Struktury**

[Expand]

**Preparát č.13 a č.14 - hepatocelulární karcinom**

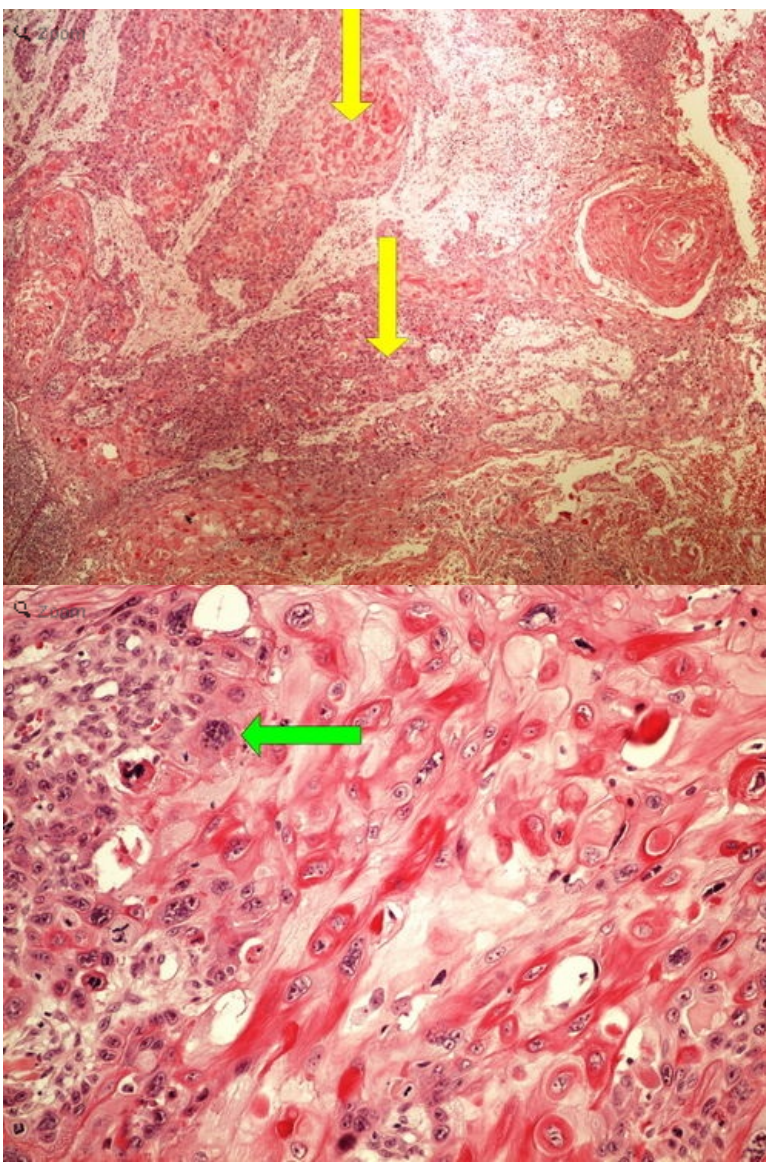


**Struktury**

[Expand]

**Preparát č.15 a č.16 - dlaždicový karcinom**

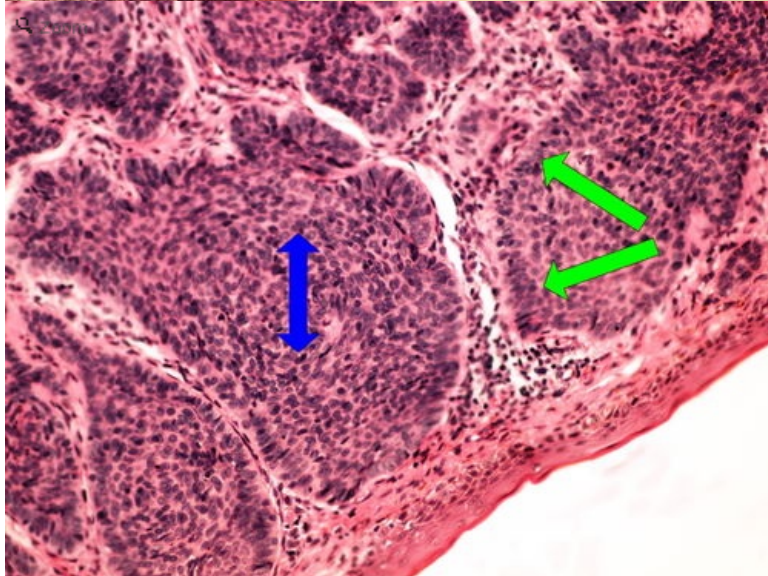
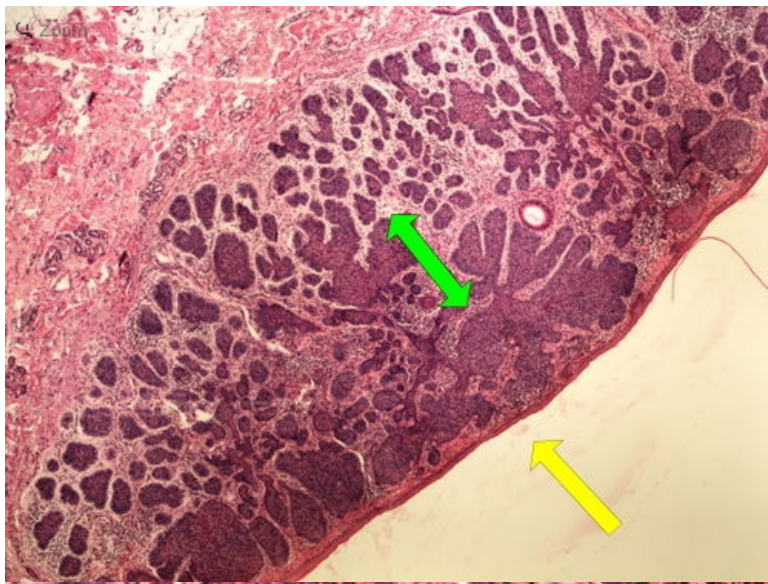




**Struktury**

[\[Expand\]](#)

**Preparát č.17 a č.18 - basaliom**

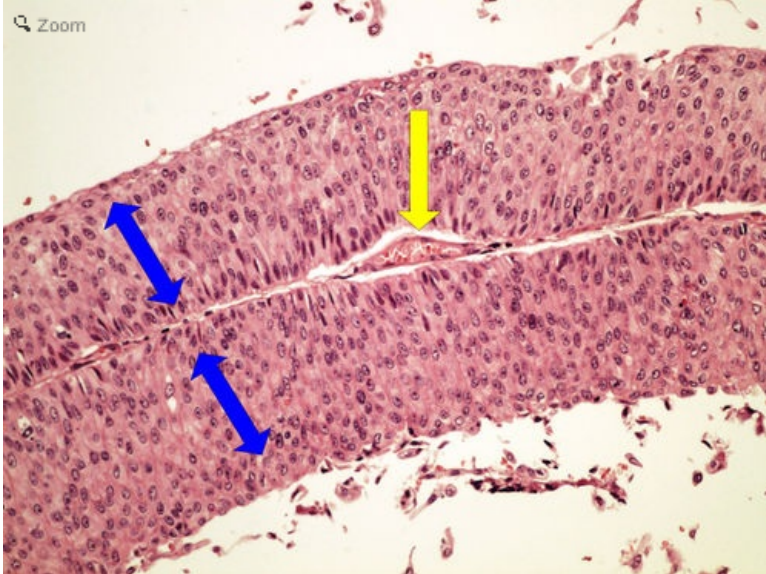
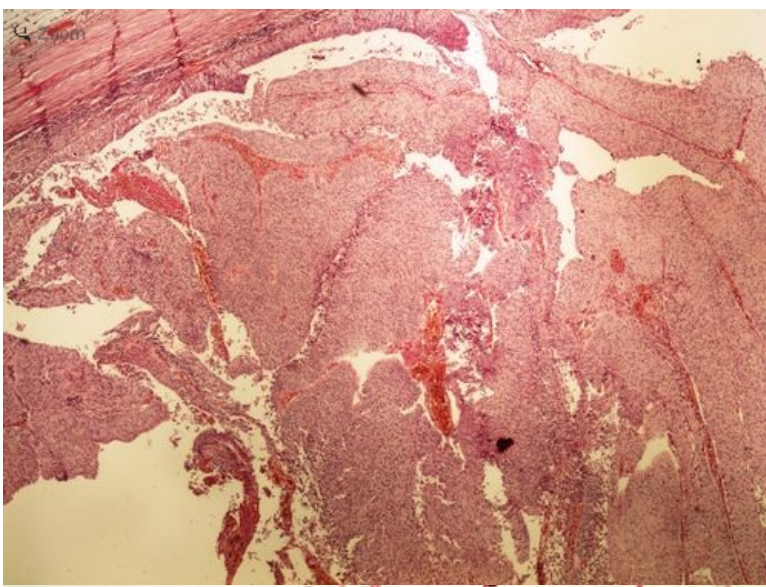


**Struktury**

[Expand]

**Preparát č.19 a č.20 - uroteliální papilokarcinom**





**Struktury**

[\[Expand\]](#)

**Odkazy**

**Navigace**

[← Praktikum č. 10](#)

Modul Obecné základy  
patologie a patofyziologie (3.  
LF UK)

[Praktikum č. 12 →](#)