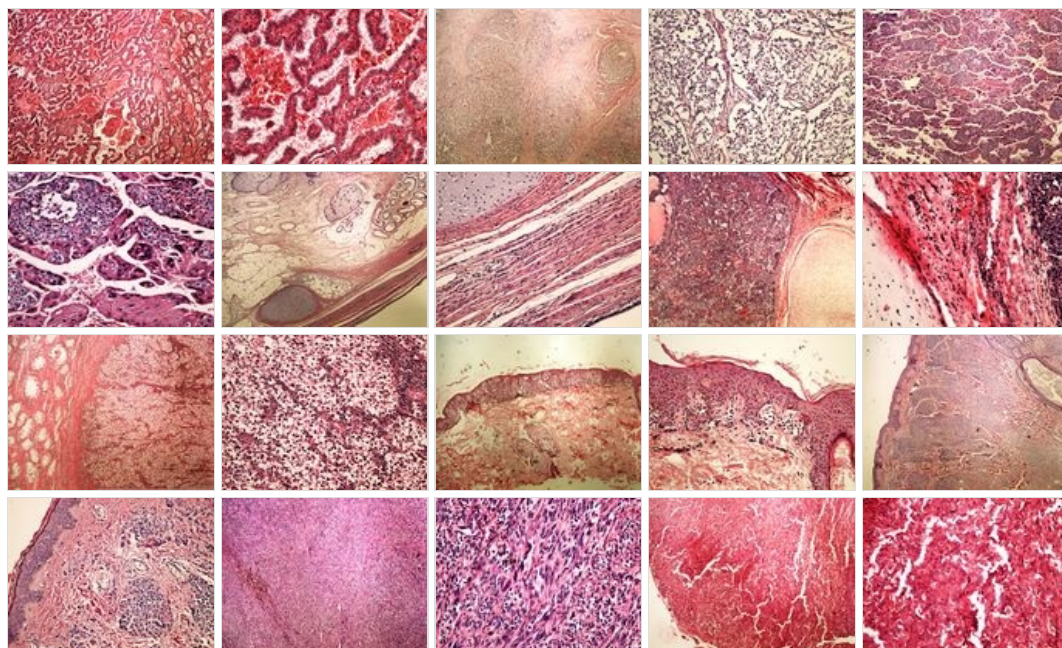
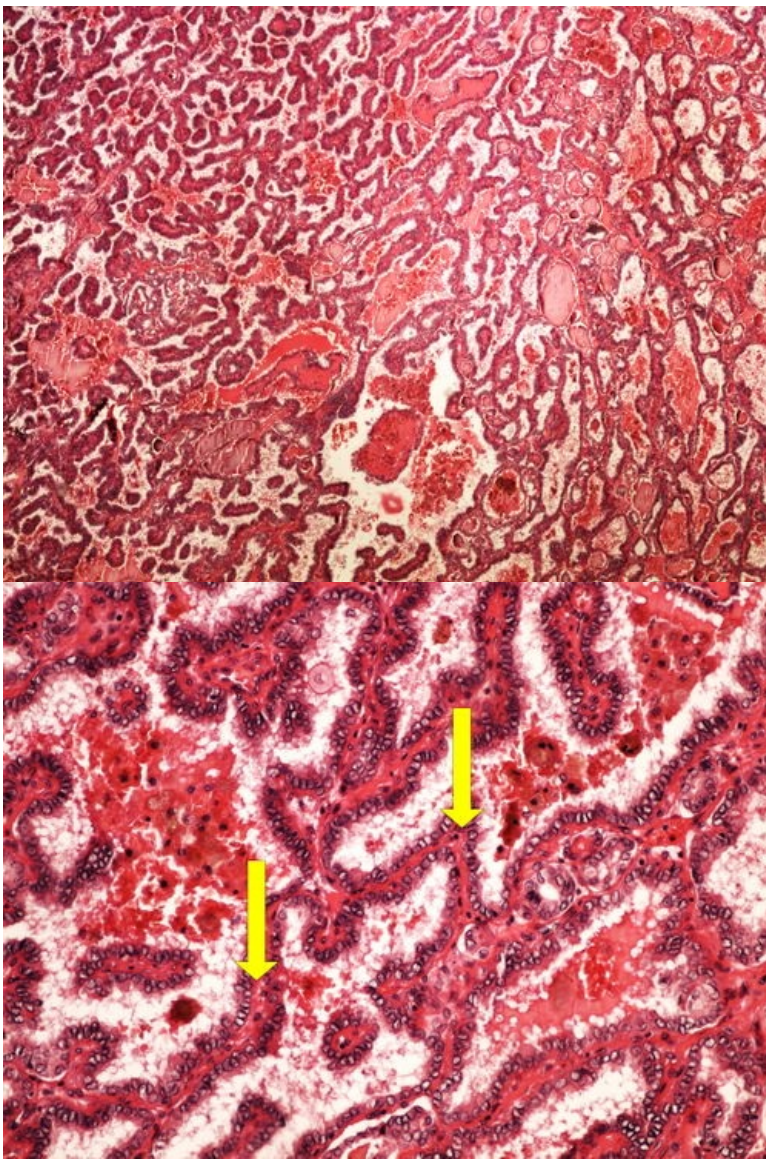


# Modul OZPP - Praktikum č. 13 (zoom)

Přehled



Preparát č.1 a č.2 - papilární karcinom štítné žlázy

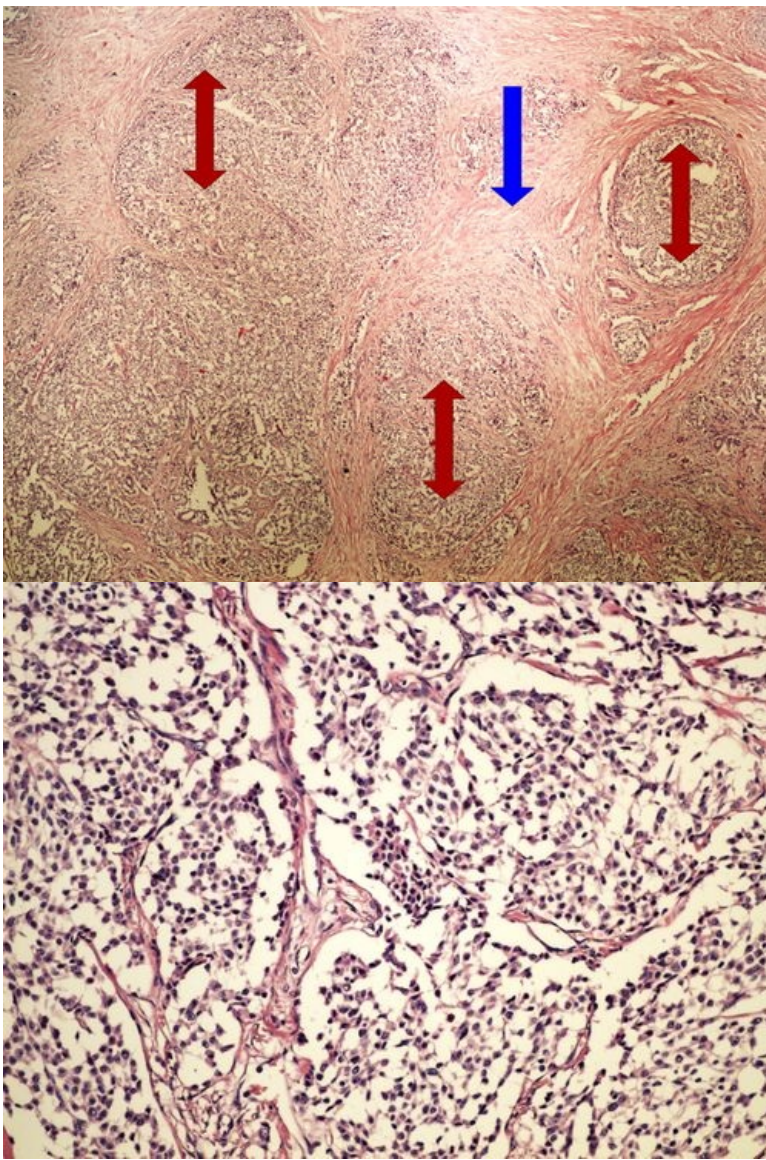


**Struktury**

[Expand]

**Preparát č.3 a č.4 - neuroendokrinní tumor**

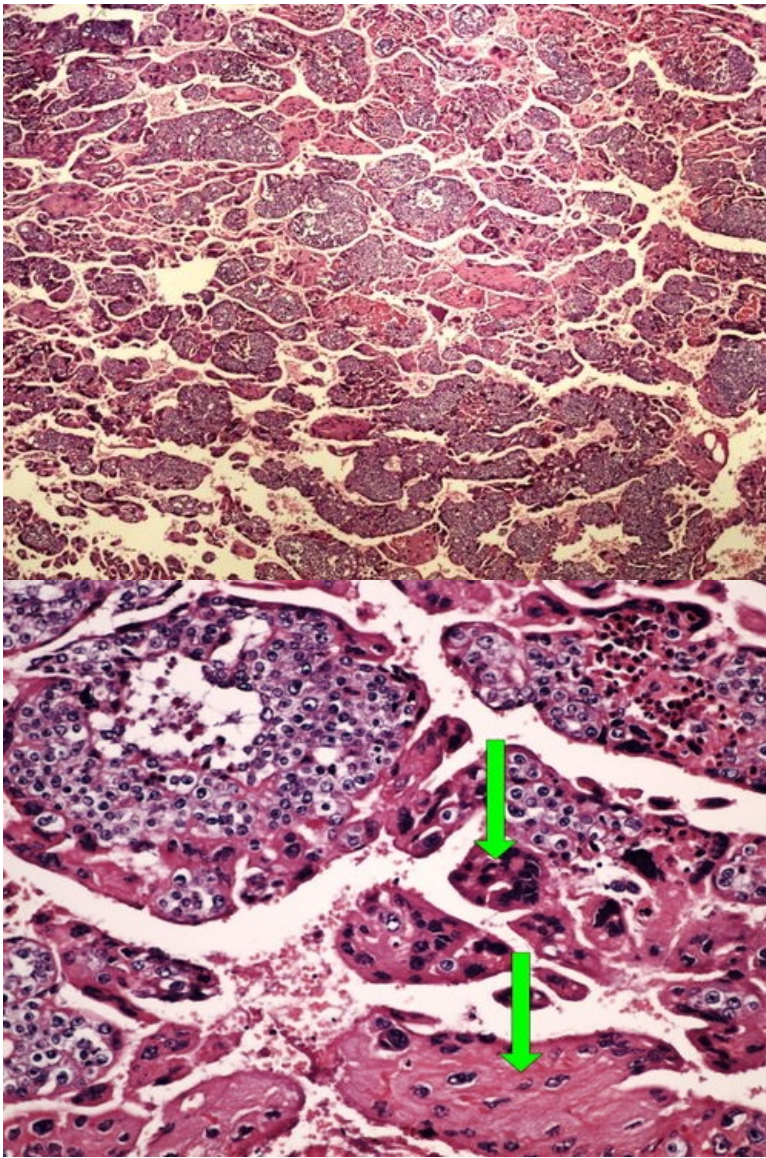




**Struktury**

[\[Expand\]](#)

**Preparát č.5 a č.6 - choriocarcinom**

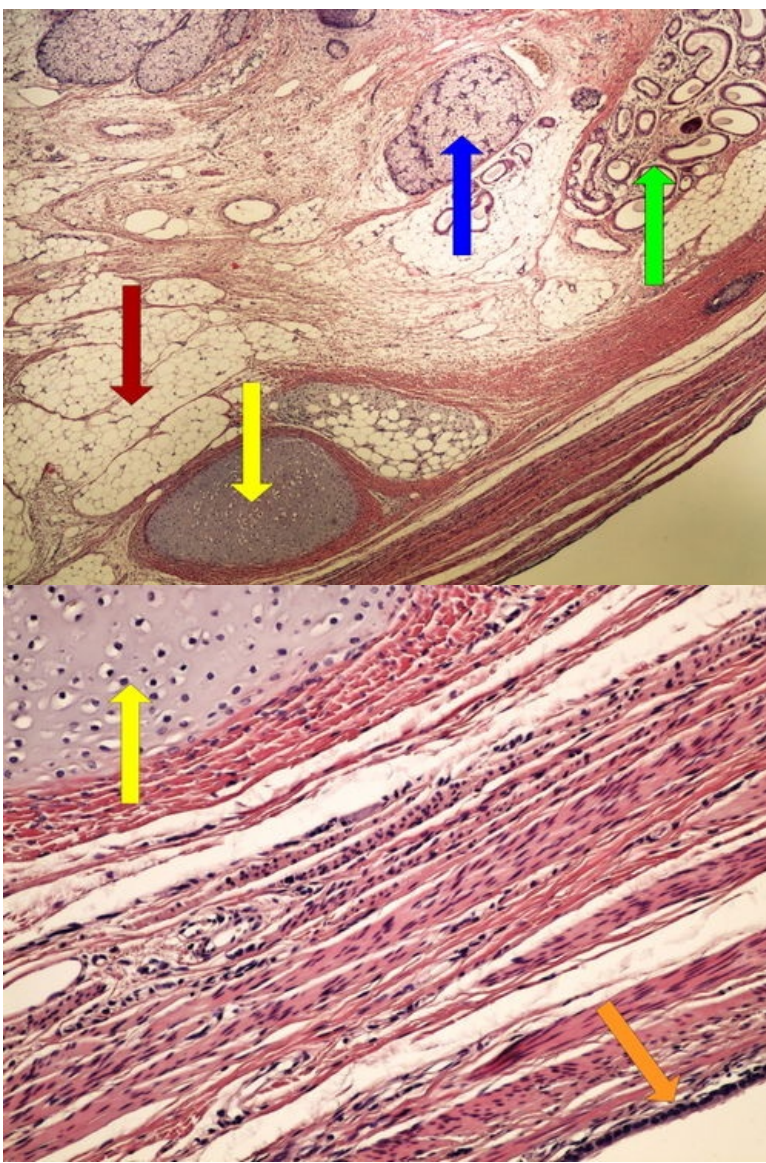


**Struktury**

[Expand]

**Preparát č.7 a č.8 - koetánní teratom ovaria**

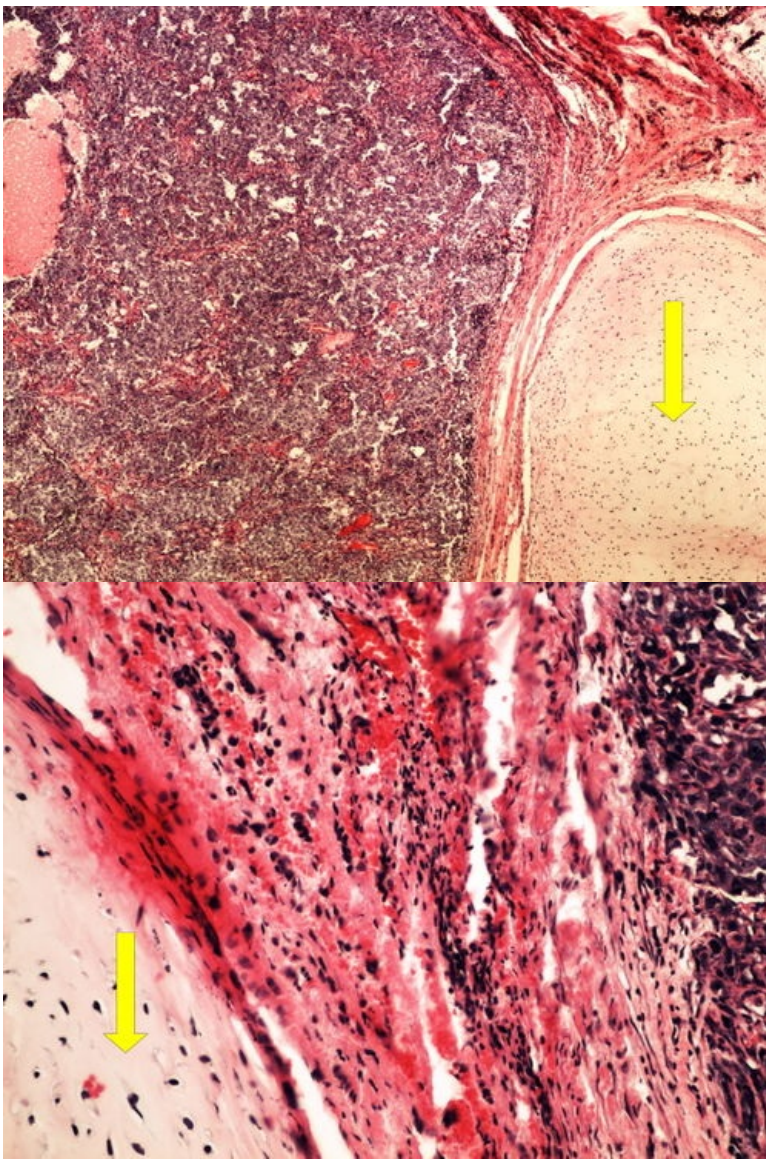




**Struktury**

[Expand]

**Preparát č.9 a č.10 - smíšený germinální nádor**

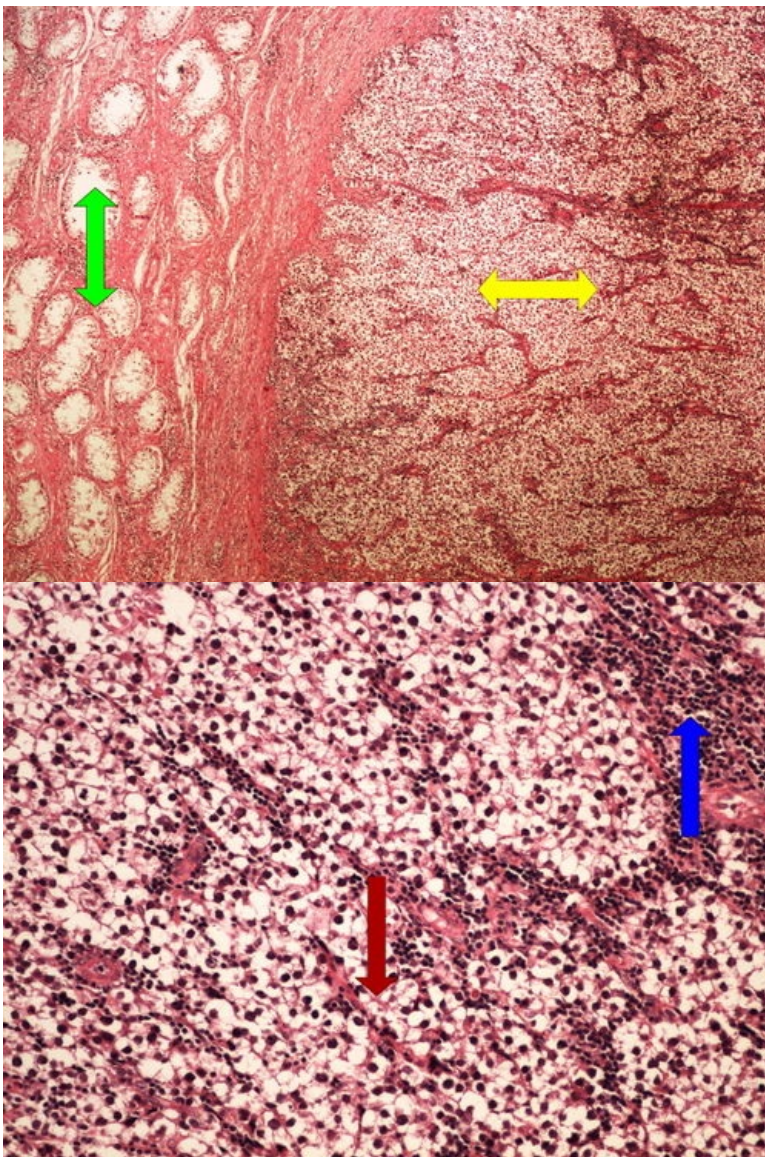


**Struktury**

[Expand]

**Preparát č.11 a č.12 - seminom**

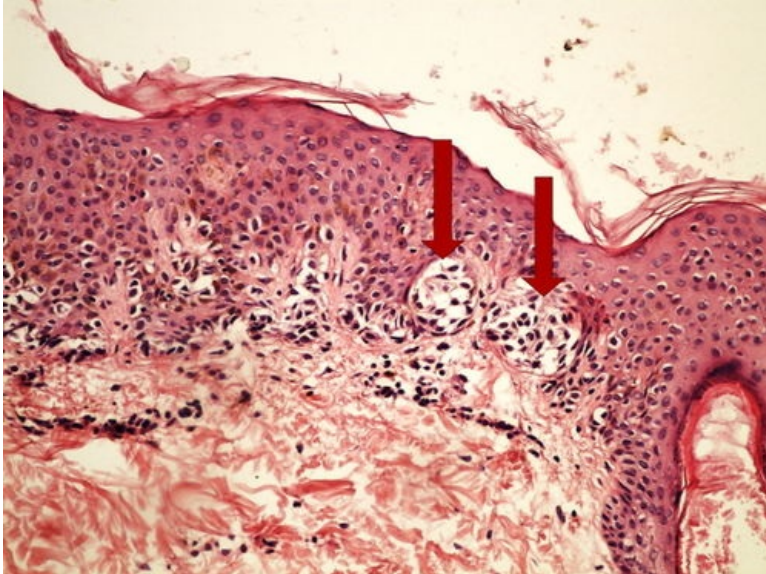
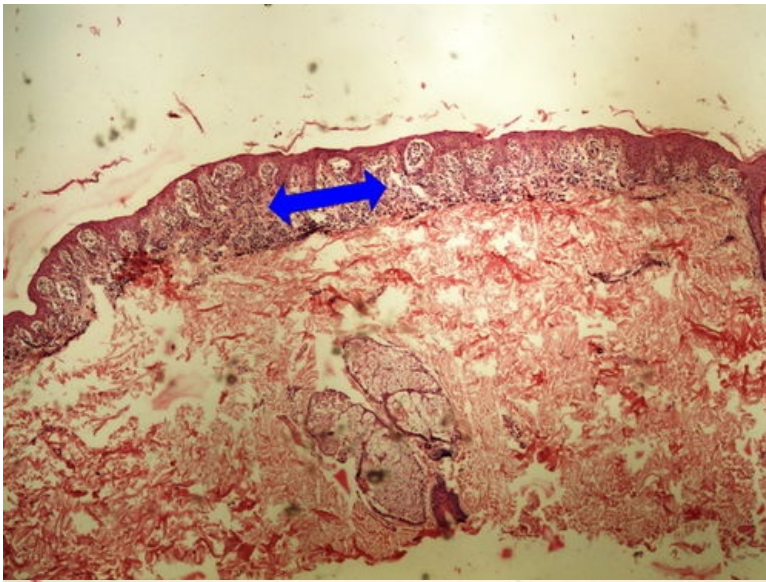




**Struktury**

[Expand]

**Preparát č.13 a č.14 - junkční pigmentový névus**

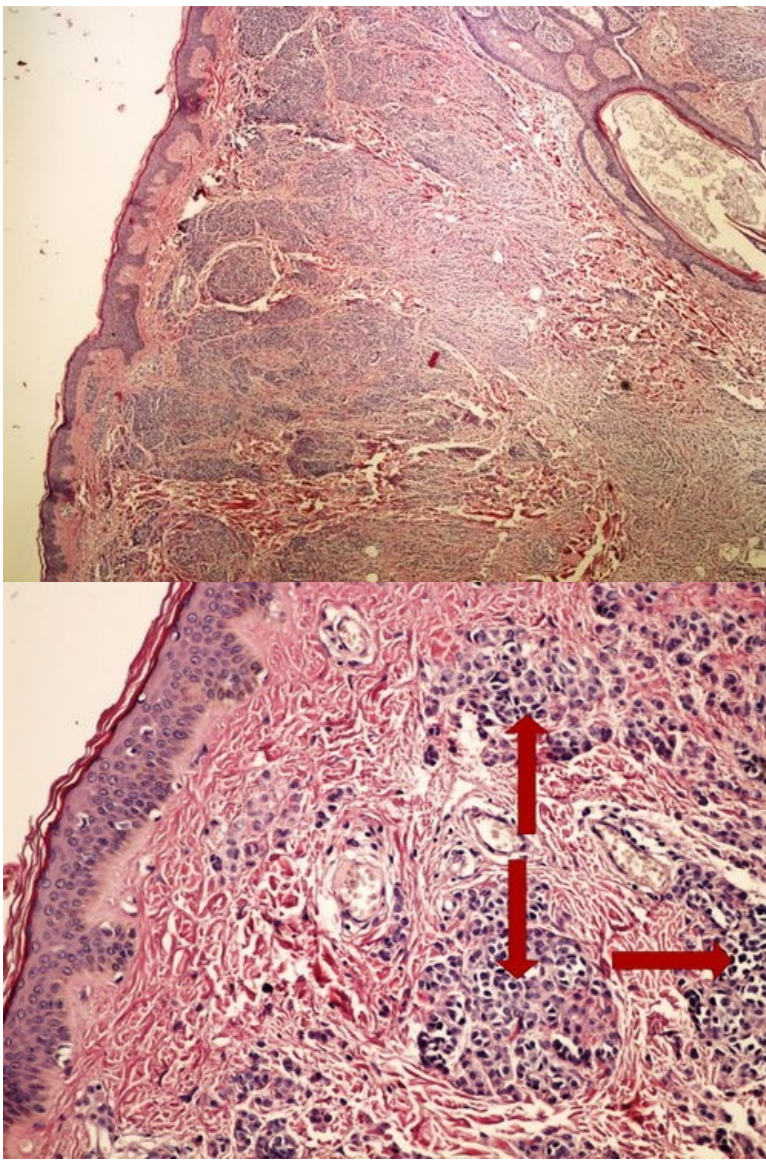


**Struktury**

[Expand]

**Preparát č.15 a č.16 - intradermální pigmentový névus**

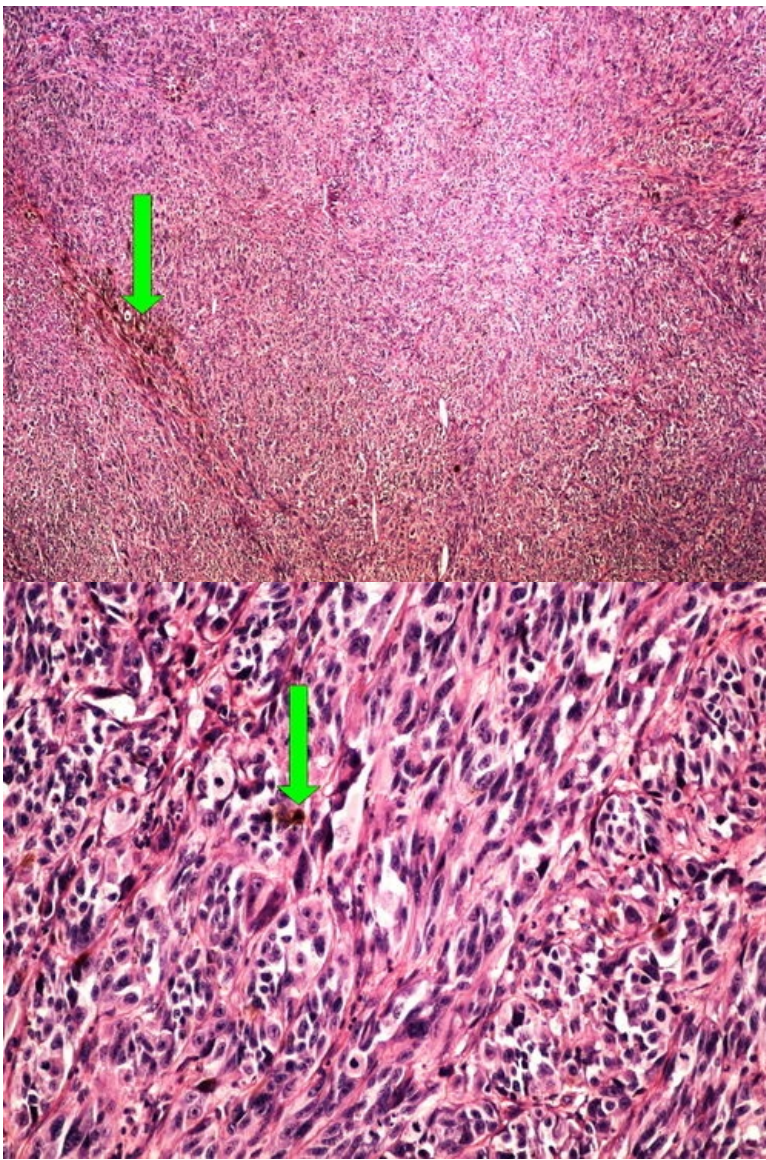




**Struktury**

[Expand]

**Preparát č.17 a č.18 - melanom**

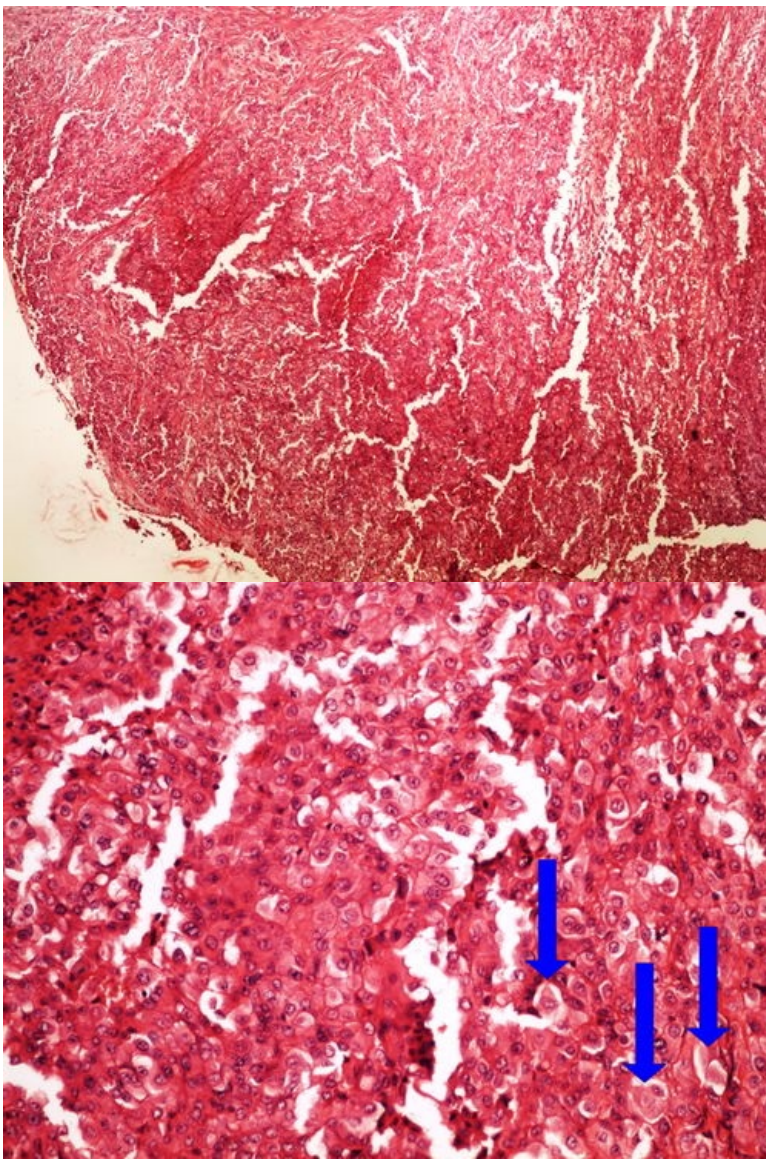


**Struktury**

[\[Expand\]](#)

**Preparát č.19 a č.20 - mesotheliom**





**Struktury**

[Expand]

**Odkazy**

**Navigace**

← Praktikum č. 12

Modul Obecné základy  
patologie a patofyziologie (3.  
LF UK)

Praktikum č. 14 →