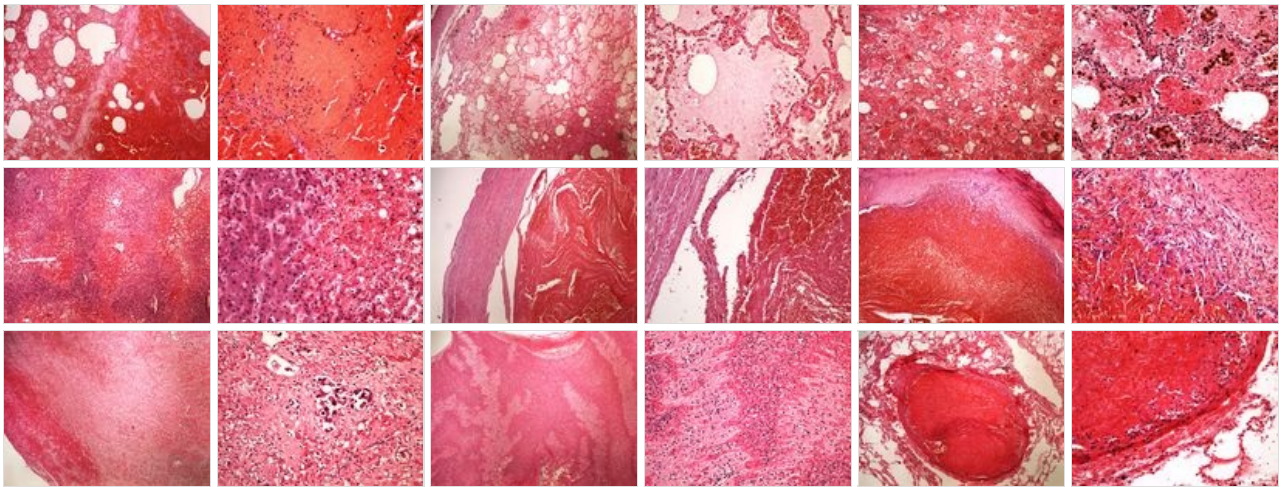
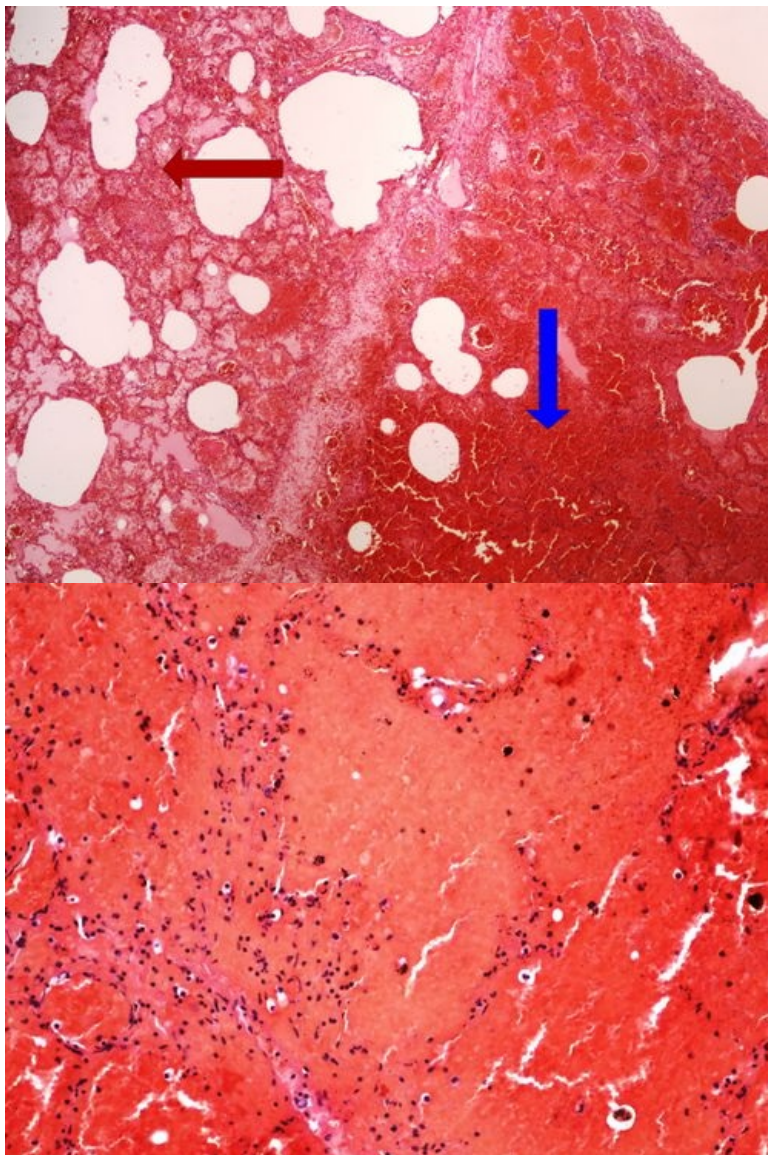


# Modul OZPP - Praktikum č. 5 (zoom)

## Přehled



## Preparát č.1 a č.2 - hemoragická nekróza

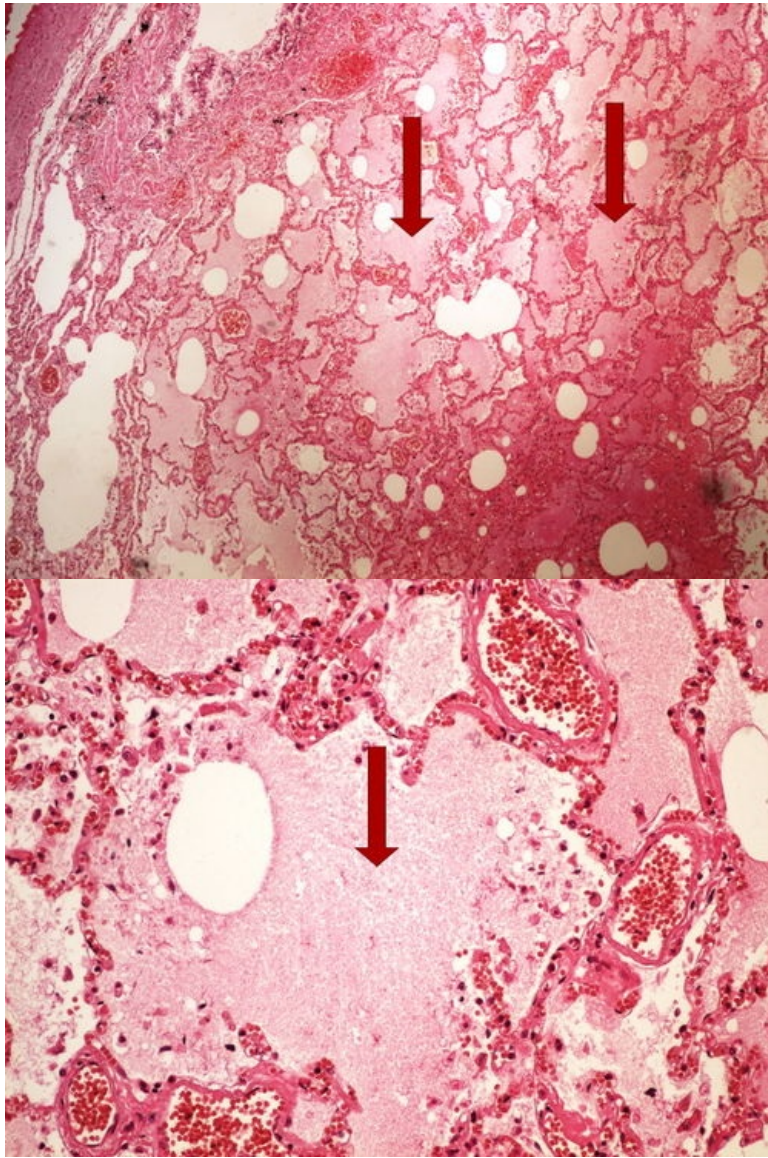


Struktury

[Expand]



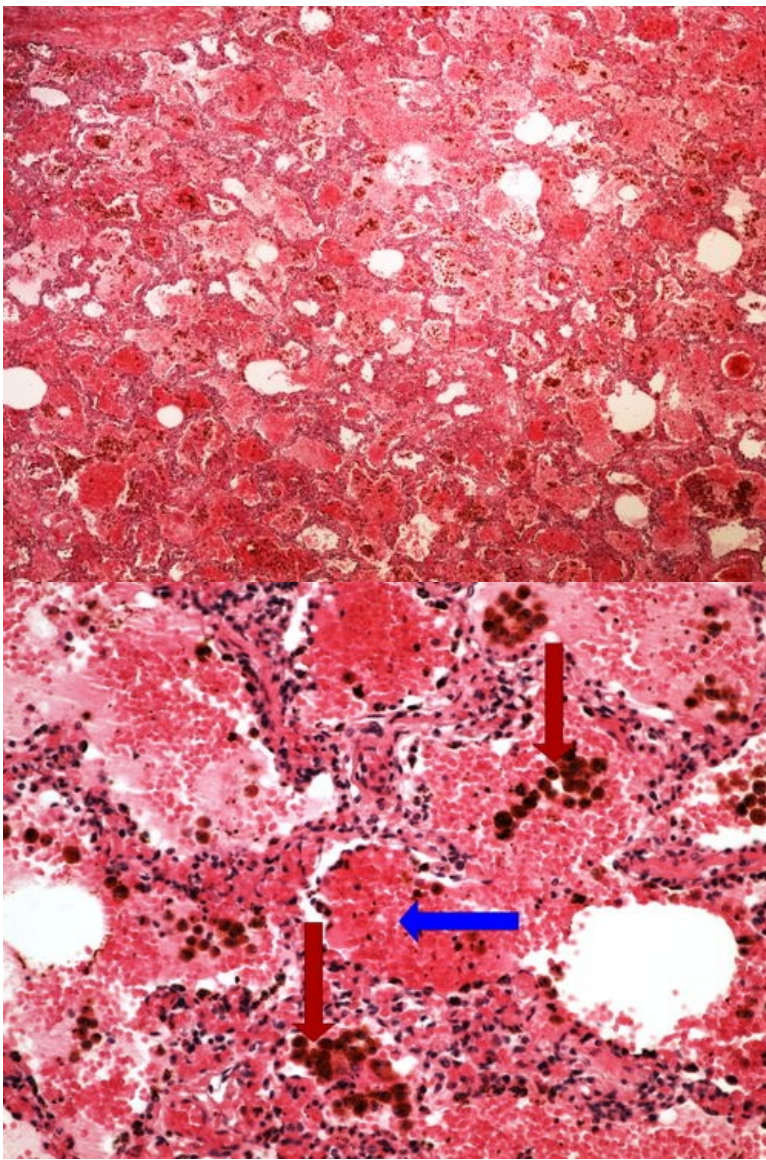
## Preparát č.3 a č.4 - edém plic



**Struktury**

[\[Expand\]](#)

## Preparát č.5 a č.6 - rezavá indurace plic

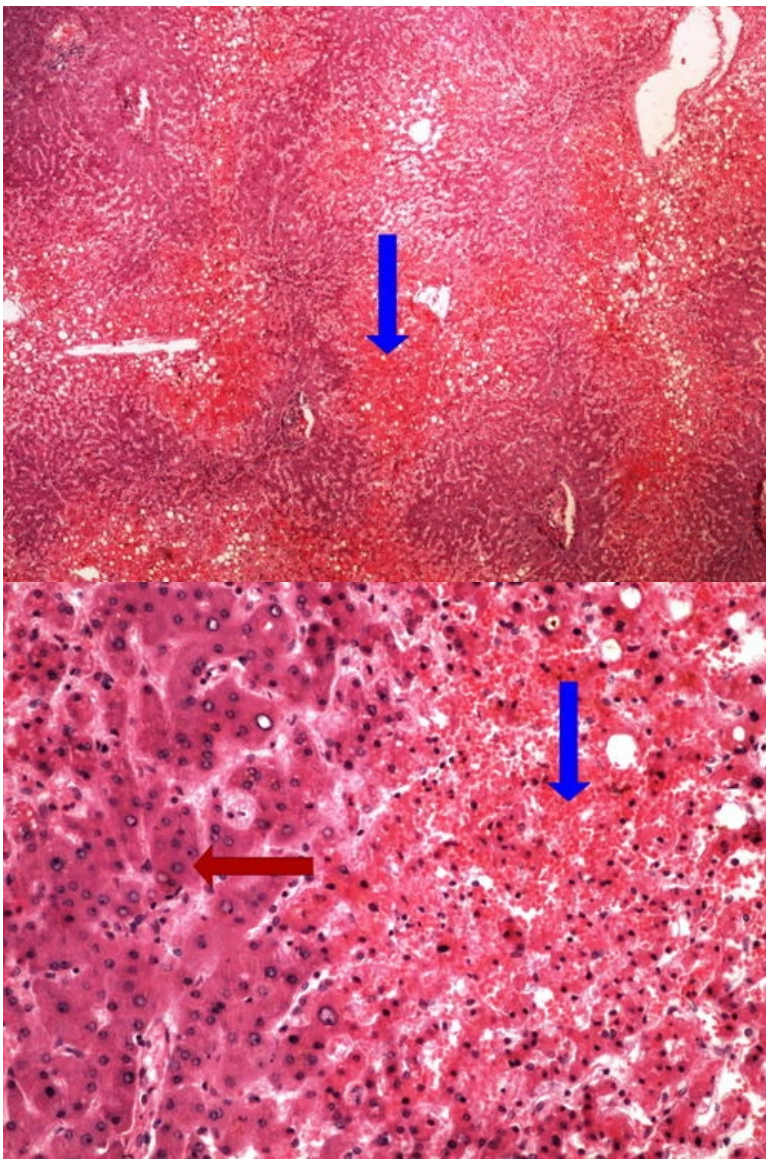


**Struktury**

[Expand]

**Preparát č.7 a č.8 - chronická venostáza jater**

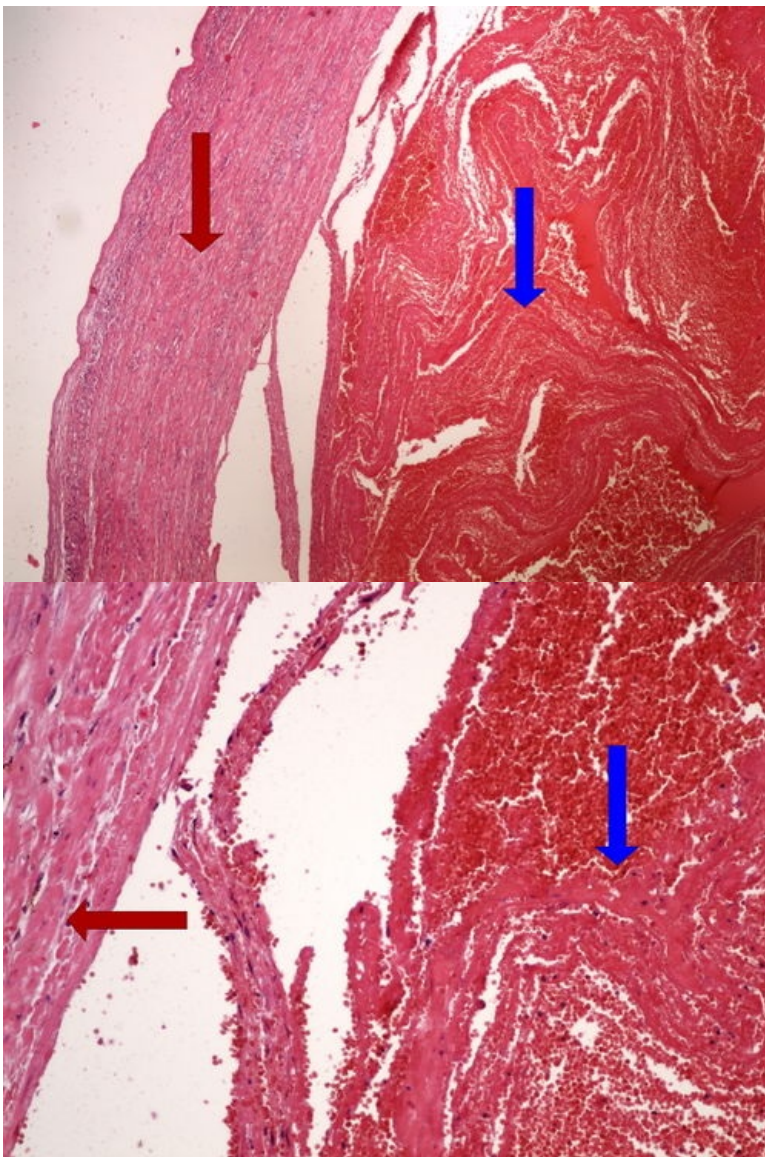




**Struktury**

[Expand]

**Preparát č.9 a č.10 - čerstvá trombóza**

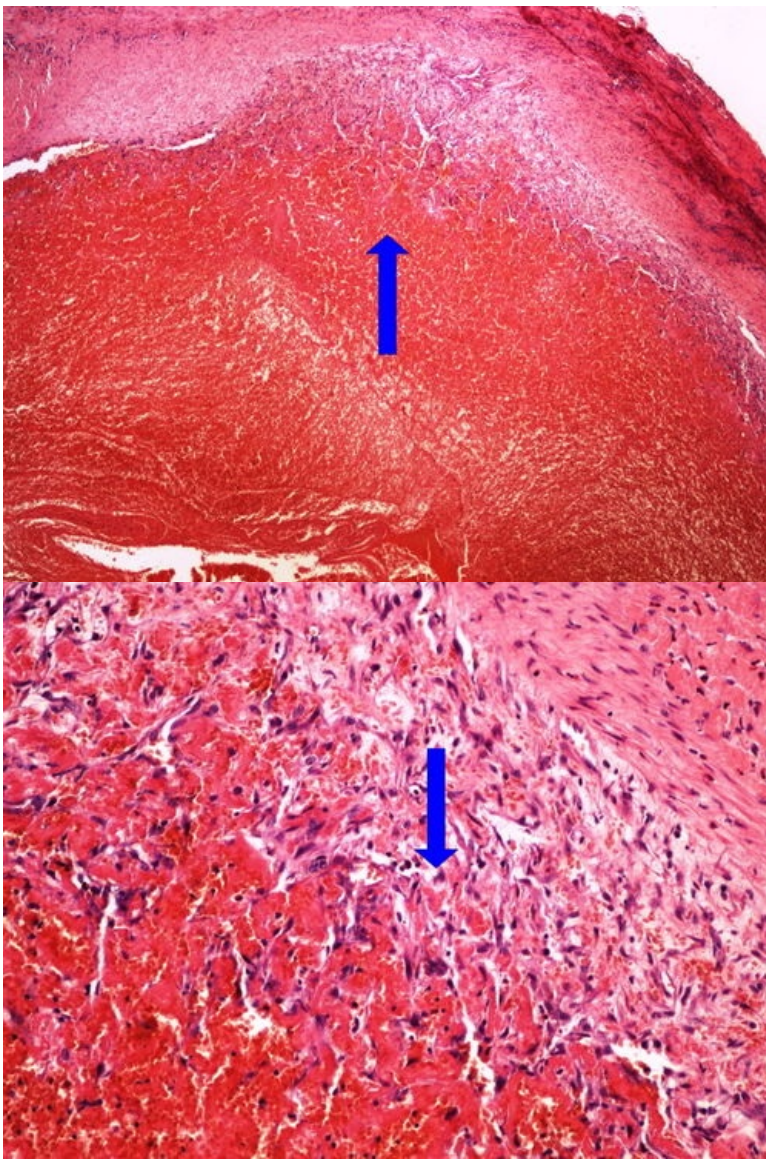


**Struktury**

[Expand]

**Preparát č.11 a č.12 - trombóza v organizaci**

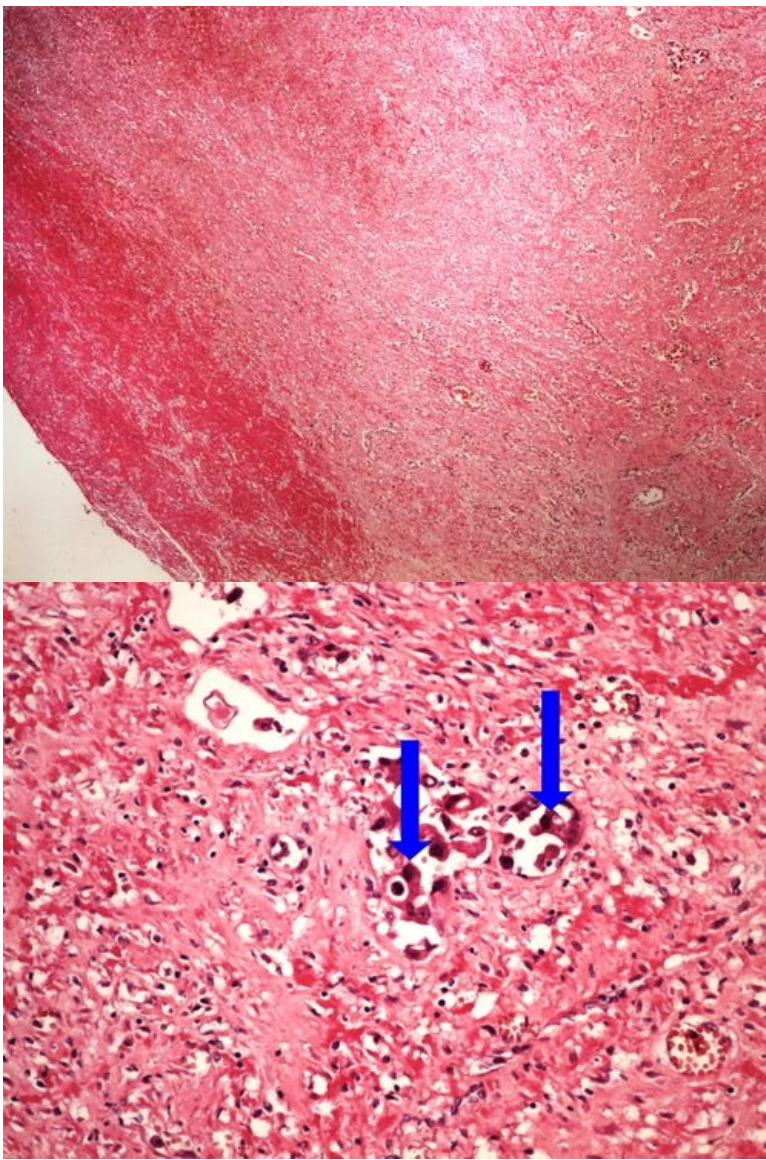




**Struktury**

[Expand]

**Preparát č.13 a č.14 - nádorová embolie**

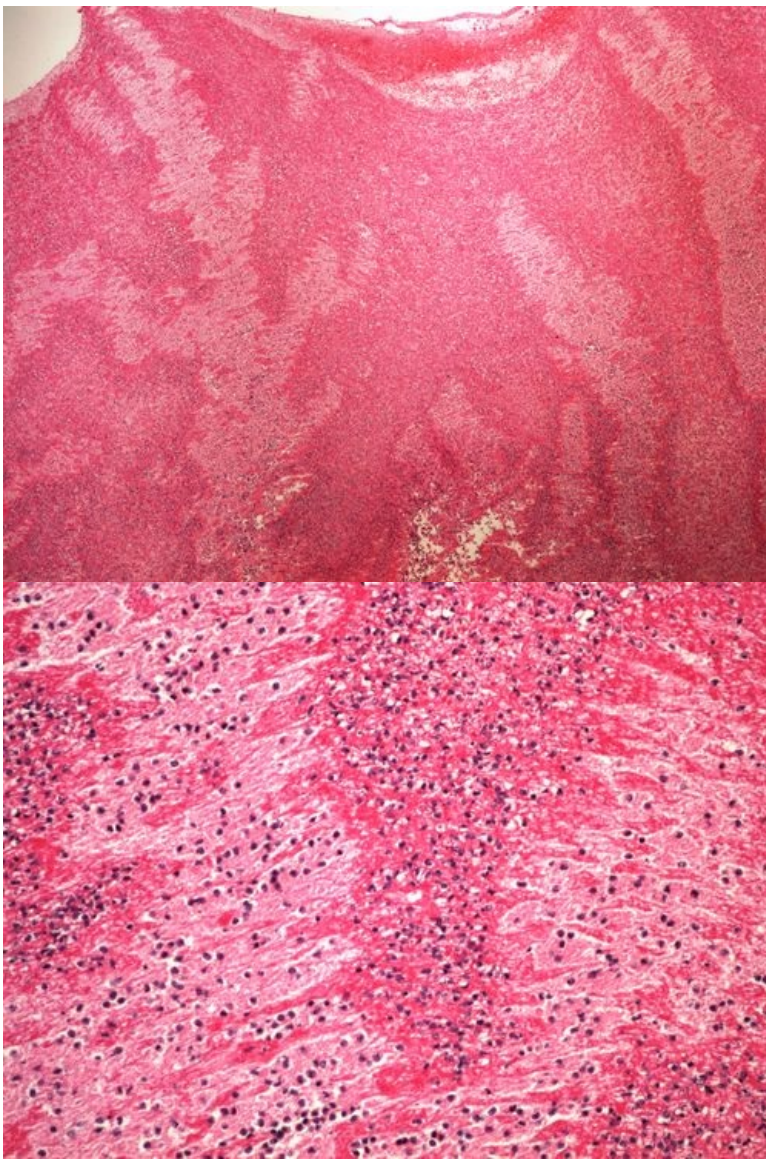


**Struktury**

[Expand]

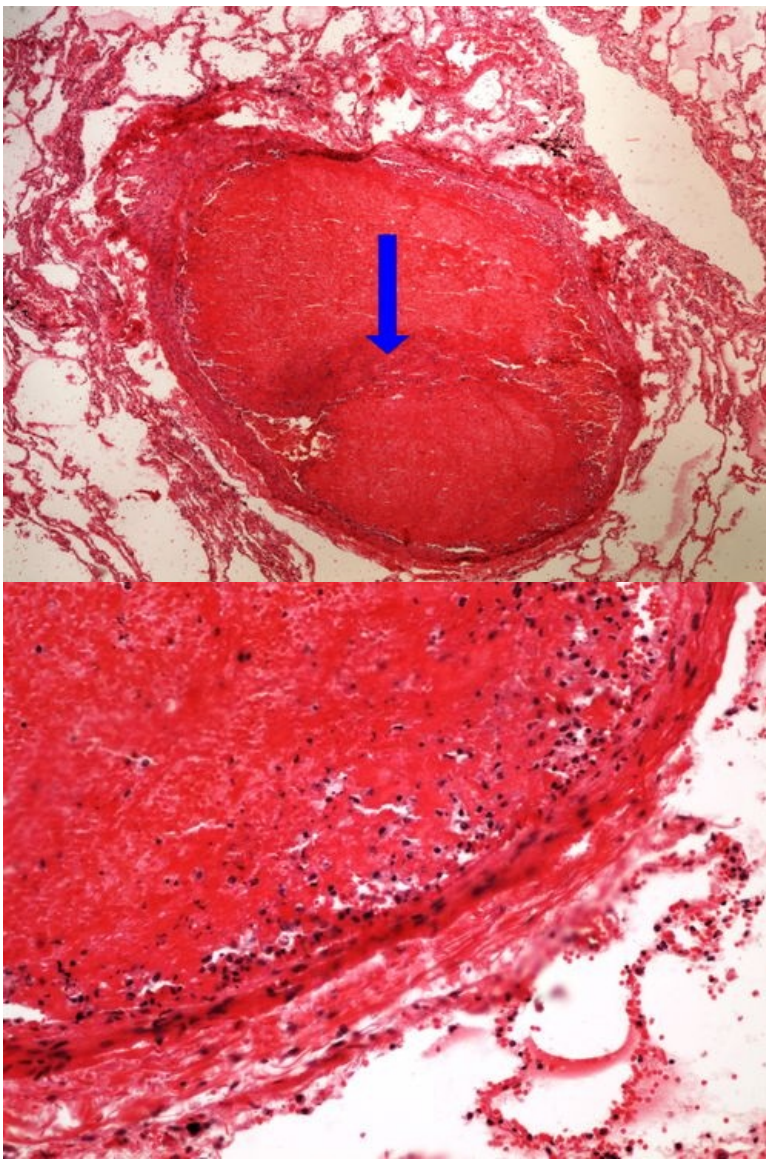
**Preparát č.15 a č.16 - smíšený trombus**





**Preparát č.17 a č.18 - trombotická embolie plicnice**





**Struktury**

[\[Expand\]](#)

**Odkazy**

**Navigace**

[← Praktikum č. 4](#)

[Modul Obecné základy  
patologie a patofyziologie \(3.  
LF UK\)](#)

[Praktikum č. 6 →](#)