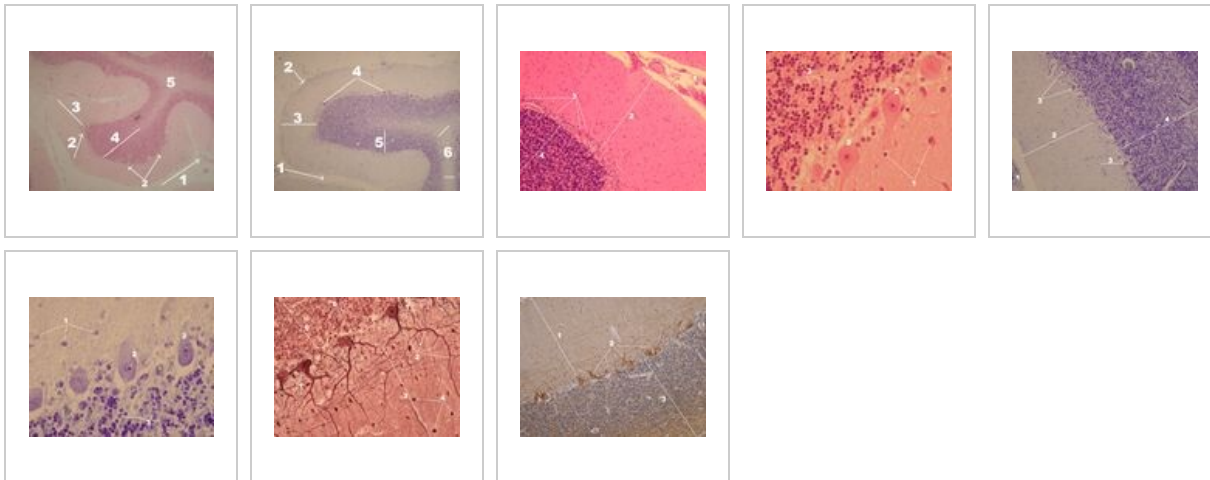
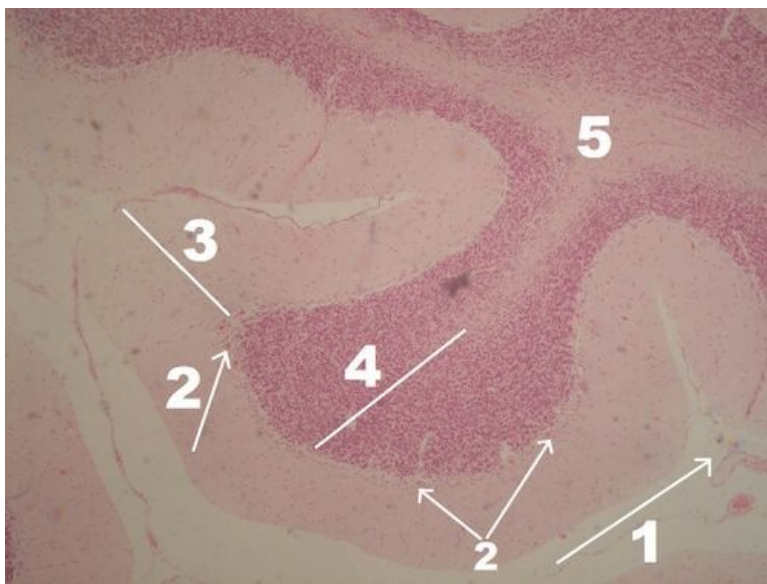


Mozeček (preparát)

Přehled



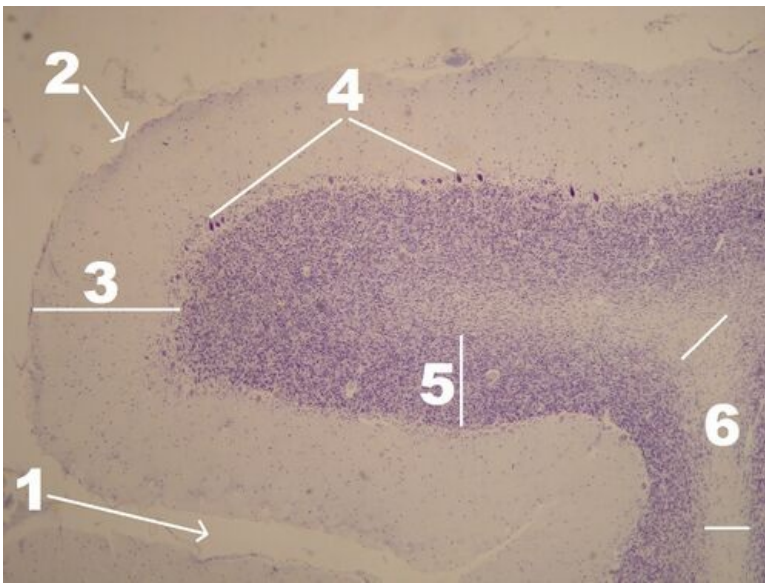
Preparát 1



Název: **Mozeček - přehledné zvětšení (HE)**

Popis: 1 - piální povrch mozečku, pia mater zasahuje i do rýhy (sulcus) mezi mozečkovými závity (gyri) a přivádí cévy, kůra: 2 - Purkyňovy buňky - nejvýraznější struktura patrná už při přehledném zvětšení, 3 - stratum moleculare, 4 - stratum granulare, 5 - bílá hmota mozečkové hemisféry

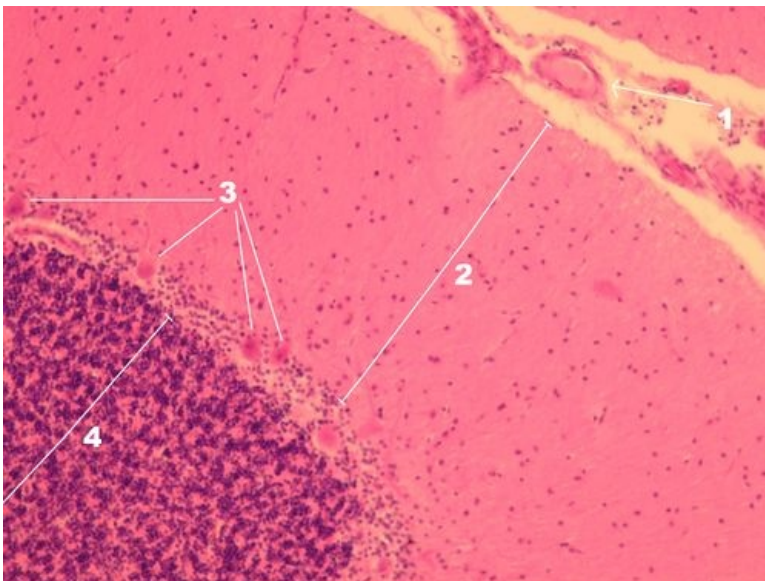
Preparát 2



Název: **Mozeček - přehledné zvětšení (kresylviolet)**

Popis: 1 - rýha mezi mozočkovými folii (závity), 2 - pia mater na povrchu mozočku zasahuje aj do sulci, kůra: 3 - stratum moleculare, 4 - Purkyňovy buňky - nejvýraznější struktura patrná už při přehledném zvětšení, 5 - stratum granulare, 6 - bílá hmota mozečkové hemisféry

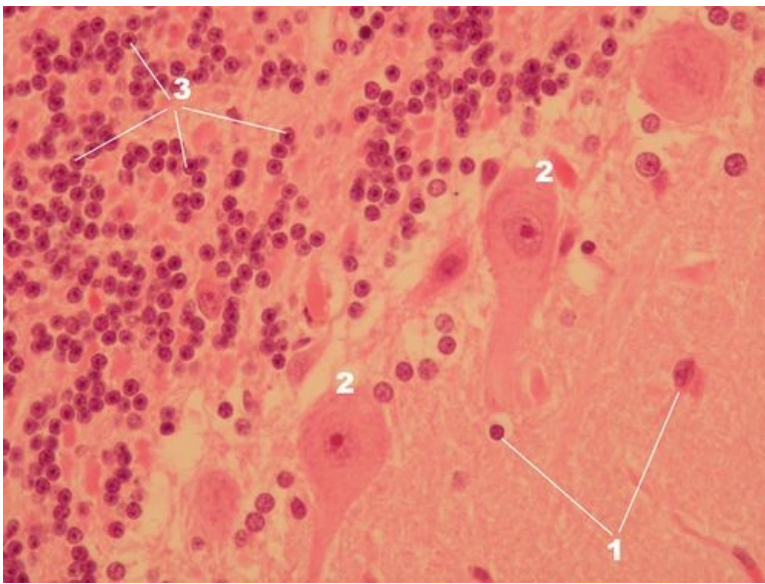
Preparát 3



Název: **Mozeček - přehled vrstev kůry (HE)**

Popis: 1 - sulcus přivádějící vazivo pia mater s cévami, 2 - stratum moleculare, 3 - Purkyňovy buňky, 4 - stratum granulare

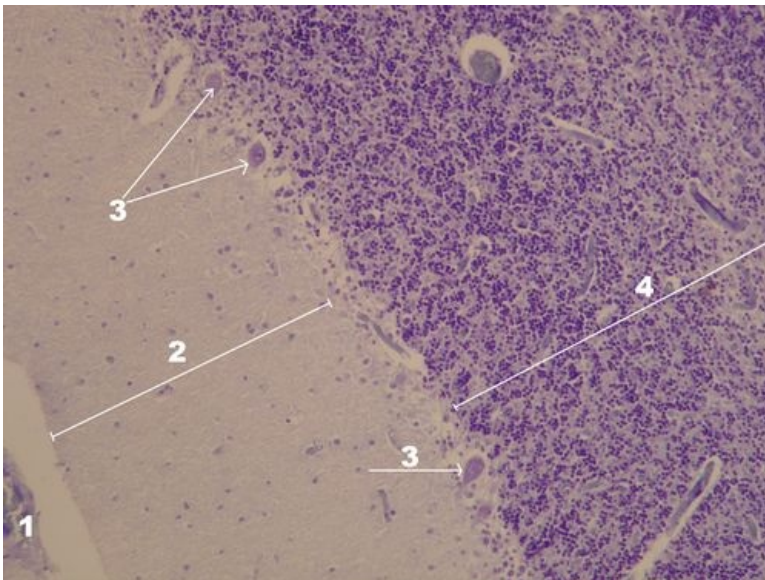
Preparát 4



Název: **Mozeček - vrstvy kůry detail (HE)**

Popis: 1 – jádra patřící buňkám stratum moleculare (hvězdčité a košíčkové buňky), 2 – Purkyňovy buňky, 3 – jádra patřící buňkám stratum granulosum (granulární a Golgiho buňky)

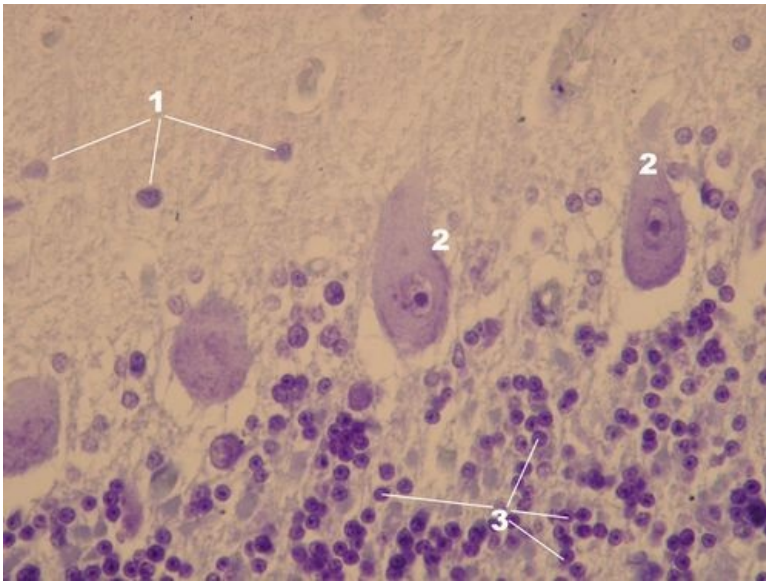
Preparát 5



Název: **Mozeček - přehled vrstev kůry (kresylviolet)**

Popis: 1 – pia mater s cévami, 2 – stratum moleculare, 3 – Purkyňovy buňky, 4 – stratum granulare

Preparát 6

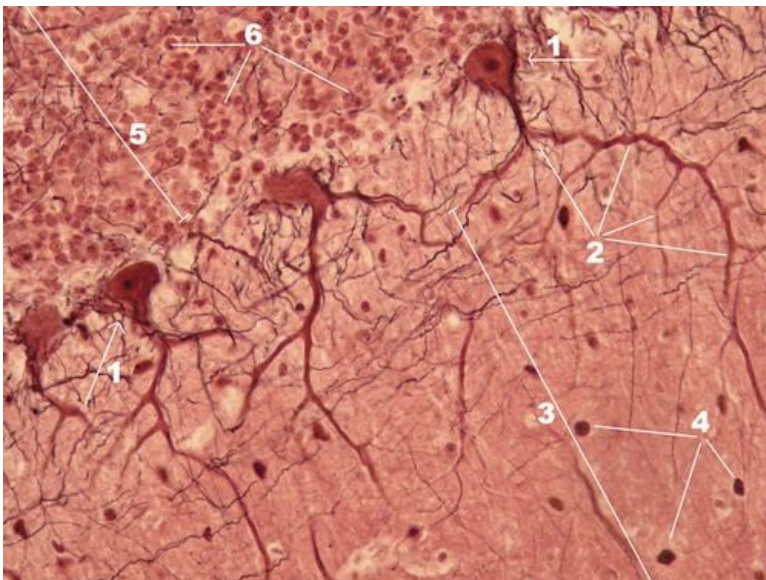


Název: **Mozeček - vrstvy kůry detail (kresylviolet)**

Popis: 1 - jádra patřící buňkám stratum moleculare (hvězdčité a košíčkové buňky), 2 - Purkyňovy buňky,

3 - jádra patřící buňkám stratum granulosum (granulární a Golgiho buňky), granulární buňky jsou vůbec nejmenší buňky v lidském těle

Preparát 7

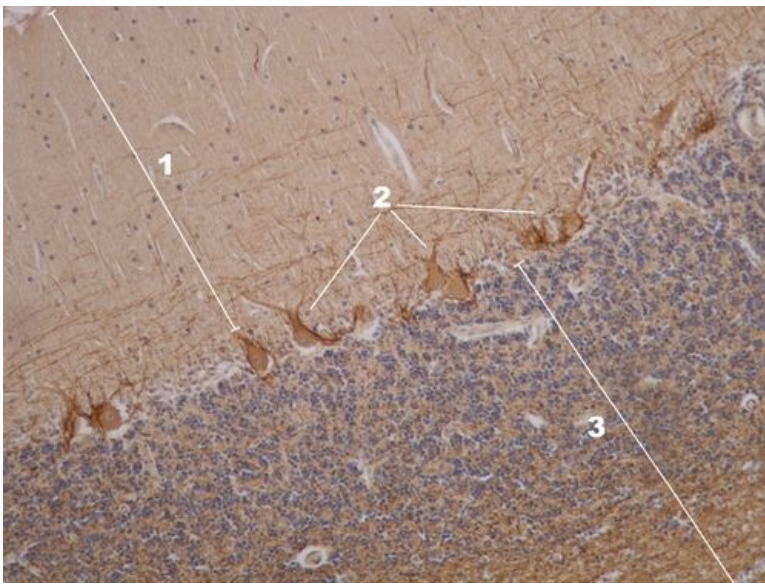


Název: **Kůra mozečku - Purkyňova buňka v plné kráse (stříbření)**

Popis: 1 - Purkyňova buňka, 2 - větvení dendritického stromu Purkyňovy buňky ve stratum moleculare (3),

4 - buňky stratum moleculare, 5 - stratum granulare s jádry granulárních buněk (6)

Preparát 8



Název: **Kůra mozečku - přehled vrstev (imunohistochemický průkaz)**

Popis: 1 – stratum moleculare, 2 – Purkyňovy buňky, 3 – stratum granulare

Nervová tkáň

- Mozek (preparát)
- Mozeček (preparát)
- Mícha (preparát)
- Autonomní ganglion (preparát)
- Periferní nerv (preparát)

Odkazy

- Modul Buněčné základy medicíny (3. LF UK)

Studijní materiály k preparátu

- Mozeček