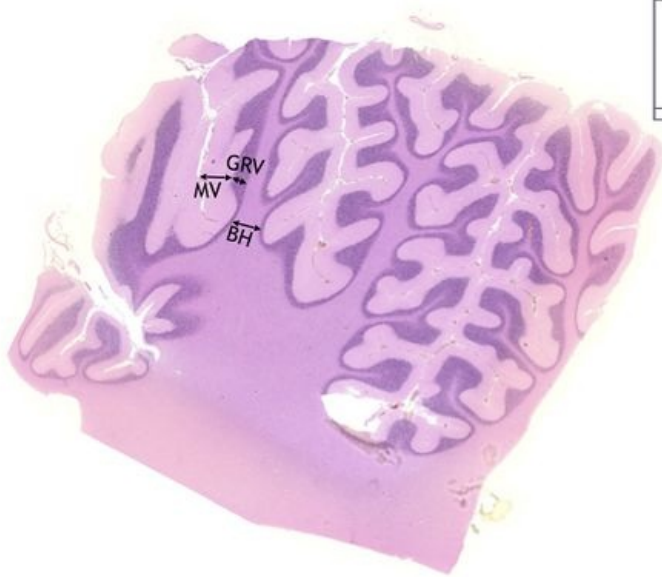

Mozeček / Cerebellum - HE

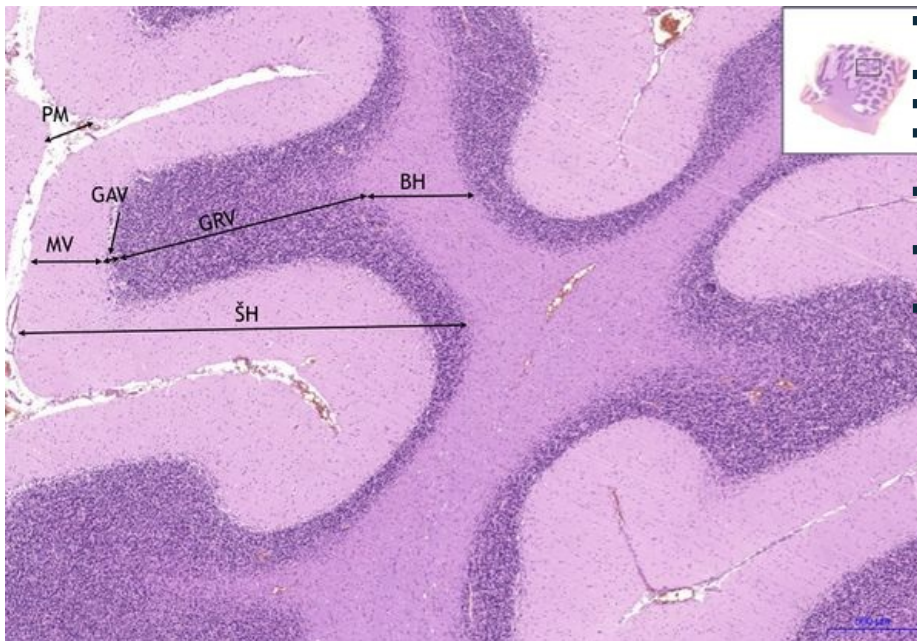
Mozeček/Cerebellum - HE, 0,3x



Mozeček/Cerebellum:

- 1) BH - bílá hmota / white matter
- a) GRV - granulární vrstva / granular layer
- b) MV - molekulární vrstva / molecular layer

Mozeček/Cerebellum - HE, 2x



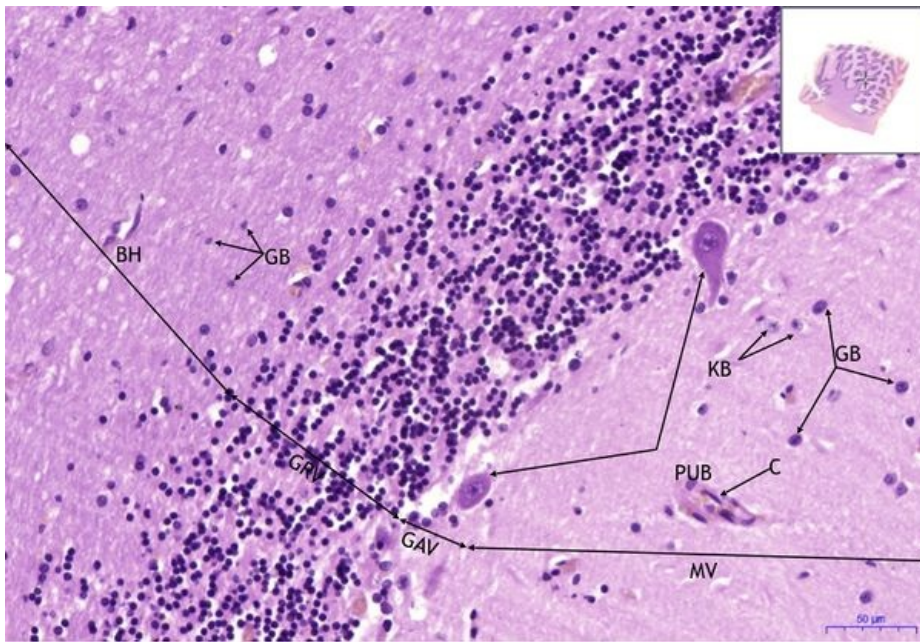
Mozeček/Cerebellum:

- 1) BH - bílá hmota / white matter
- 2) ŠH - sedá hmota / gray matter
- a) GRV - granulární vrstva / granular layer
- b) GAV - gangliová vrstva / ganglionic layer
- c) MV - molekulární vrstva / molecular layer
- 3) PM - pia mater (omozečnice)

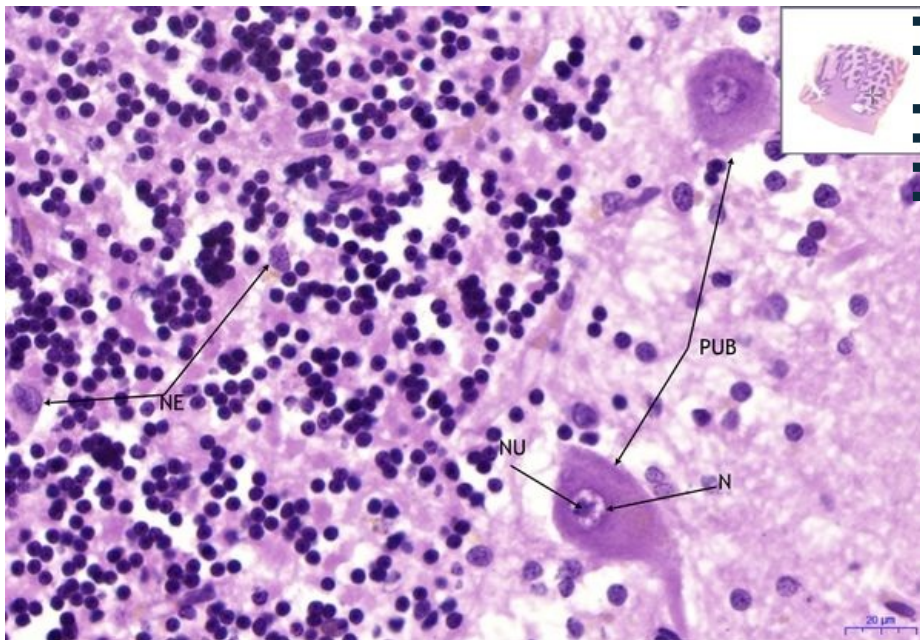
Mozeček/Cerebellum - HE, 20x

Mozeček/Cerebellum:

- 1) BH - bílá hmota / white matter
- a) GRV - granulární vrstva / granular layer
- b) GAV - gangliová vrstva / ganglionic layer
- c) MV - molekulární vrstva / molecular layer
- d) PUB - Purkyňovy buňky / Purkinje cells
- 2) GB - gliové buňky / glial cells
- 3) KB - košíčkové buňky / basket cells
- 4) NU - nucleolus
- 5) C - céva/blood vessel



Mozeček/Cerebellum - HE, 40x



- **Mozeček/Cerebellum:**
- **1) PUB** - Purkyňovy buňky / Purkinje cells
- **2) NE** - neurony/neurons
- **3) NU** - nucleolus
- **4) N** - nucleus

Navigace

Navigace: Nervová tkáň / Nerve tissue

← Preparát č. 45 | Seznam preparátů | Preparát č. 47 →

Navigace: Nervový systém / Nervous system

← Preparát N2 | Seznam preparátů | Preparát N4 →