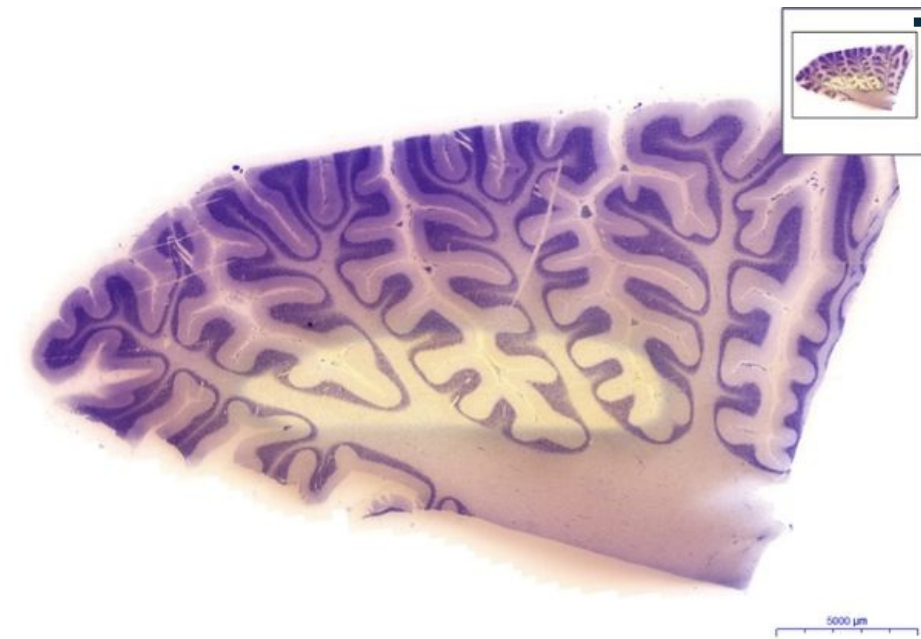


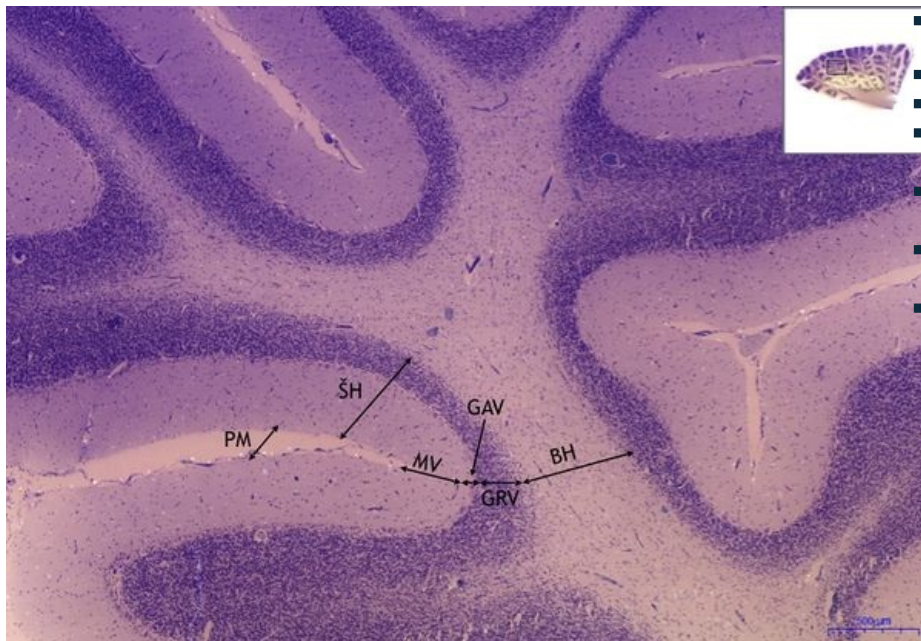
Mozeček / Cerebellum - KV

Mozeček/Cerebellum - KV, 0,3x



■ Mozeček/Cerebellum:

Mozeček/Cerebellum - HE, 2x

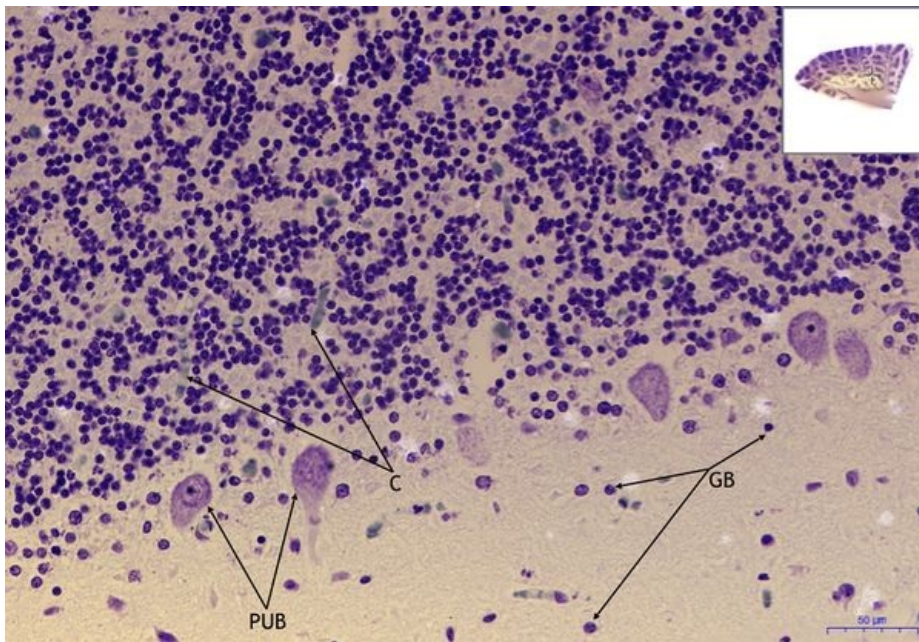


■ Mozeček/Cerebellum:

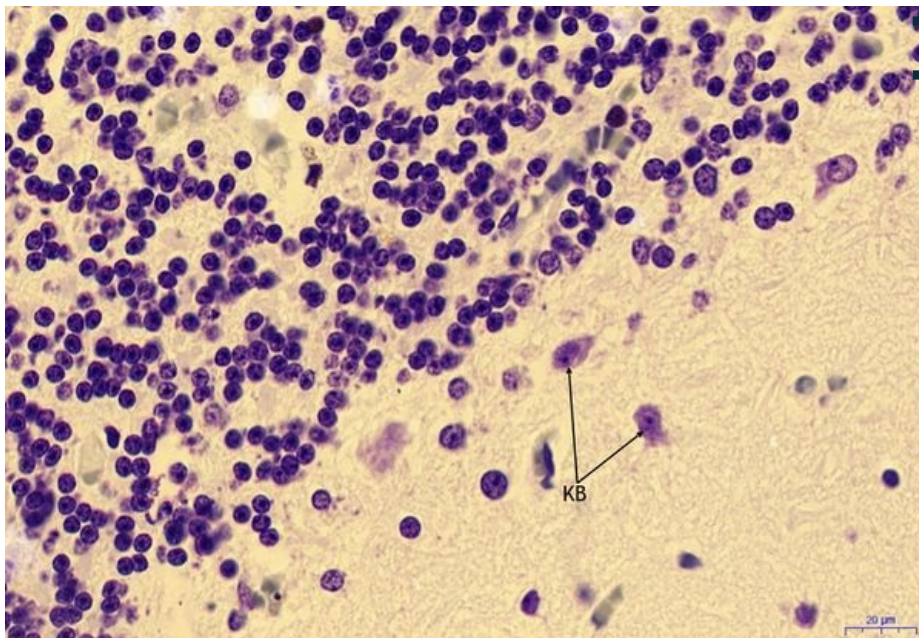
- 1) BH - bílá hmota / white matter
- 2) ŠH - sedá hmota / gray matter
- a) GRV - granulární vrstva / granular layer
- b) GAV - gangliová vrstva / ganglionic layer
- c) MV - molekulární vrstva / molecular layer
- 3) PM - pia mater (omozečnice)

Mozeček/Cerebellum - HE, 20x

- Mozeček/Cerebellum:
- 1) PUB - Purkyňovy buňky / Purkinje cells
- 2) GB - gliové buňky / glial cells
- 3) C - céva/blood vessel



Mozeček/Cerebellum - HE, 40x



Mozeček/Cerebellum:

- 1) KB - košíčkové buňky / basket cells

Navigace

Navigace: Nervová tkáň / Nerve tissue

← Preparát č. 46 | Seznam preparátů | Preparát č. 48 →

Navigace: Nervový systém / Nervous system

← Preparát N3 | Seznam preparátů | Preparát N5 →