

Musculus adductor magnus

Začátek:

první část: tuber ischiadicum

druhá část: ramus inferior ossis pubis, ramus ossis ischii,

Úpon:

první část: epicondylus medialis femoris

druhá část: labium mediale lineae asperae,

Inervace:

první část: nervus ischiadicus

druhá část: nervus obturatorius

Mezi oběma částmi *m. adductor magnus* vznikne *hiatus adductorius*, který je vstupem do *canalis adductorius*.

Funkce: addukce, extenze, pomocná vnitřní i vnější rotace (dle vláken) v kyčelním kloubu.

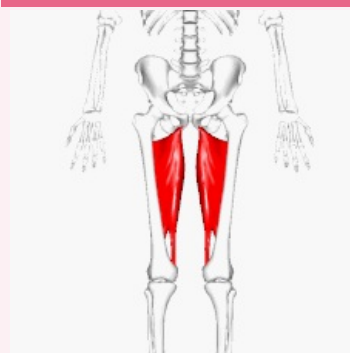
Odkazy

Použitá literatura

- ČIHÁK, Radomír a Miloš GRIM. *Anatomie*. 2., uprav. a dopl. vydání. Praha : Grada Publishing, 2002. 470 s. sv. 1. ISBN 80-7169-970-5.
- VIGUÉ, Jordi. *Atlas lidského těla*. 3. vydání. Čestlice : Rebo, 2007. ISBN 978-80-7234-881-7.

musculus adductor magnus

velký přitahovač



musculus adductor magnus

TA A04.7.02.028 (<https://i.faa.unifr.ch/Public/EntryPage/TA98%20Tree/Entity%20TA98%20EN/04.7.02.028%20Entity%20TA98%20EN.htm>)

Funkce addukce, extenze, pomocná vnitřní i vnější rotace v kyčelním kloubu

Inervace nervus obturatorius, nervus ischiadicus

Začátek ramus inferior ossis pubis, ramus ossis ischii, tuber ischiadicum

Úpon labium mediale lineae asperae, epicondylus medialis femoris