

Musculus auricularis superior

Začátek: galea aponeurotica (za m. temporoparietalis).

Úpon: auricula (eminentia fossae triangularis).

Inervace: n. facialis.

Funkce:

- pohybuje boltcem nahoru;
- u člověka rudimentární; nemá funkční význam.

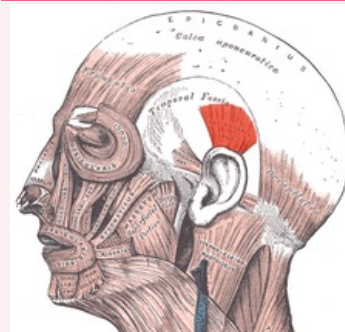
Odkazy

Použitá literatura

- ČIHÁK, Radomír. *Anatomie 1*. 2. vydání. Praha : Grada, 2001. 497 s. ISBN 80-7169-970-5.
- HUDÁK, Radovan a David KACHLÍK, et al. *Memorix anatomie*. 2. vydání. Praha : Triton, 2013. ISBN 978-80-7387-712-5.

musculus auricularis superior

horní boltcový sval



musculus auricularis superior

TA A04.1.03.021 (<https://ifaa.unifr.ch/Public/EntryPage/TA98%20Tree/Entity%20TA98%20EN/04.1.03.021%20Entity%20TA98%20EN.htm>)

Funkce pohybuje boltcem nahoru

Inervace n. facialis

Začátek galea aponeurotica (za m. temporoparietalis)

Úpon auricula (eminentia fossae triangularis)