

Musculus depressor labii inferioris

Začátek: dolní okraj mandibuly pod m. depressor anguli oris.

Úpon: kůže dolního rtu.

Inervace: n. facialis.

Funkce: táhne dolní ret kaudálně a laterálně (smutek, pohrdání).

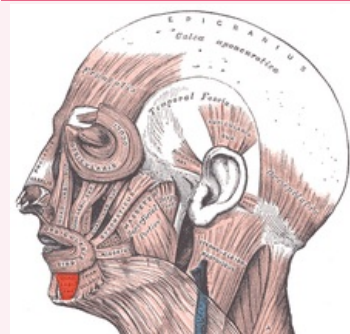
Odkazy

Použitá literatura

- ČIHÁK, Radomír. *Anatomie 1*. 2. vydání. Praha : Grada, 2001. 497 s. ISBN 80-7169-970-5.
- HUDÁK, Radovan a David KACHLÍK, et al. *Memorix anatomie*. 2. vydání. Praha : Triton, 2013. ISBN 978-80-7387-712-5.

musculus depressor labii inferioris

stahovač dolního rtu



musculus depressor labii inferioris

TA A04.0.00.000 (<https://ifaa.unifr.ch/Public/EntryPage/TA98%20Tree/Entity%20TA98%20EN/04.0.00.000%20Entity%20TA98%20EN.htm>)

Funkce táhne dolní ret kaudálně a laterálně (smutek, pohrdání)

Inervace n. facialis

Začátek dolní okraj mandibuly pod m. depressor anguli oris

Úpon kůže dolního rtu