

Musculus fibularis tertius

Štíhlá, často zdvojená šlacha, oddělující se od m. extensor digitorum longus, v jejím průběhu může být malé svalové bříško. Patří do skupiny předních svalů bérce.

- **Úpon:** variabilně na 5. metatarzu
- **Inervace:** Nervus fibularis profundus
- **Funkce:** extenze prstců nohy společně s m. extensor digitorum longus, pronace.

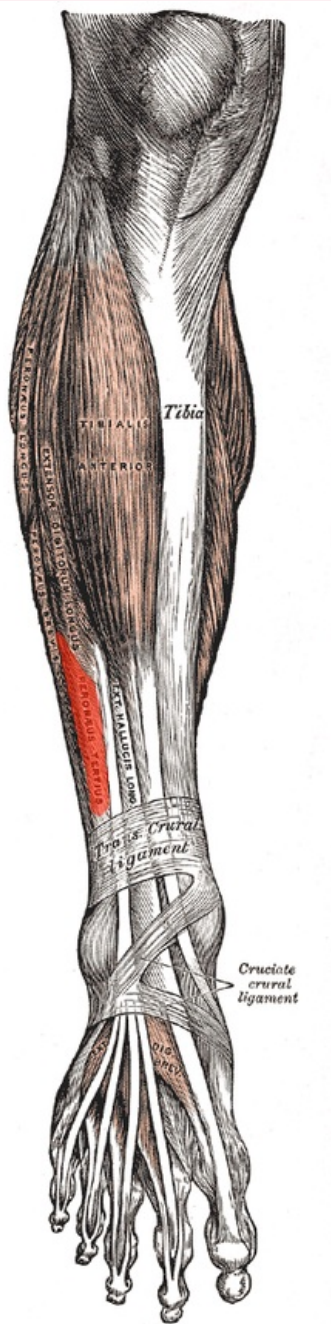
Přítomen v 91,8 % případů. Navzdory tomu, že má s *mm. fibulares* společný název, **patří k extensorům**.

Použitá literatura

- ČIHÁK, Radomír. *Anatomie 1*. 2. vydání. Praha : Grada, 2001. 497 s. ISBN 80-7169-970-5.

musculus fibularis tertius

třetí sval lýtkový



musculus fibularis tertius

TA	A04.7.02.039 (https://i.faa.unifr.ch/Public/EntryPage/TA98%20Tree/Entity%20TA98%20EN/04.7.02.039%20Entity%20TA98%20EN.htm)
Funkce	extenze prstců nohy (společně s m. extensor digitorum longus), pronace
Inervace	nervus fibularis profundus
Úpon	variabilně na 5. metatarzu

