

# Musculus levator labii alaeque nasi

**Začátek:** *processus frontalis maxillae*.

**Úpon:** kůže v oblasti nosního křídla; laterální okraj horního rtu.

**Inervace:** *n. facialis*.

**Funkce:**

- vyrovnává *sulcus nasolabialis*;
- táhne horní ret kraniálně;
- zvětšuje nosní dírky.

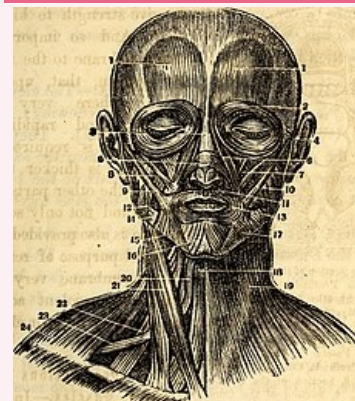
## Odkazy

### Použitá literatura

- ČIHÁK, Radomír a Miloš GRIM. *Anatomie*. 2., uprav. a dopl. vydání. Praha : Grada Publishing, 2002. 470 s. sv. 1. ISBN 80-7169-970-5.
- HUDÁK, Radovan a David KACHLÍK, et al. *Memorix anatomie*. 2. vydání. Praha : Triton, 2013. ISBN 978-80-7387-712-5.

### musculus levator labii superioris alaeque nasi

zdvíhač horního rtu a nosního křídla



*musculus levator labii alaeque nasi*

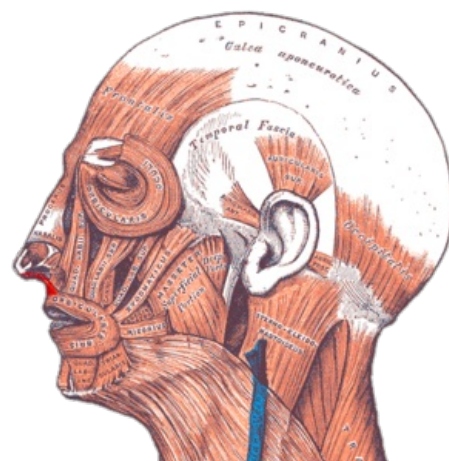**TA** A04.1.03.032 (<https://i.faa.unifr.ch/Public/EntryPage/TA98%20Tree/Entity%20TA98%20EN/04.1.03.032%20Entity%20TA98%20EN.htm>)

**Funkce** vyrovnává sulcus nasolabialis; táhne horní ret kraniálně; zvětšuje nosní dírky

**Inervace** *n. facialis*

**Začátek** *processus frontalis maxillae* (6)

**Úpon** kůže v oblasti nosního křídla; laterální okraj horního rtu



Gray — musculus levator labii superioris alaeque nasi