

Musculus obturatorius internus

Začátek: vnitřní plocha membrana obturatoria a obvody přilehlých kostí.

Úpon: fossa trochanterica.

Inervace: plexus sacralis (L_4-S_1-2).

Funkce: zevní rotace, abdukce v kyčelním kloubu.

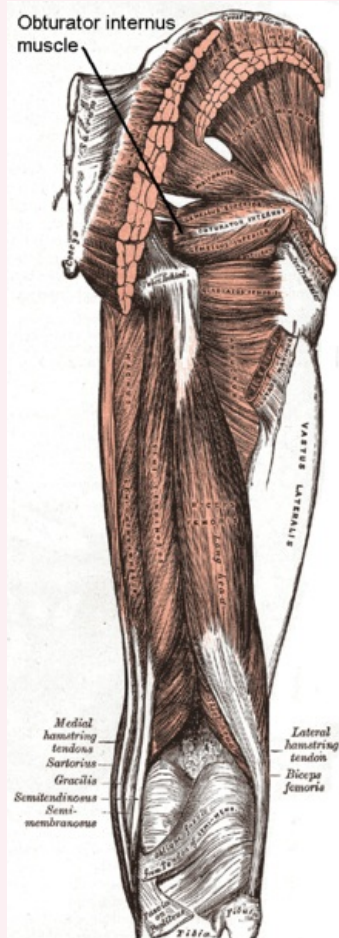
Odkazy

Použitá literatura

- ČIHÁK, Radomír. *Anatomie 1*. 2. vydání. Praha : Grada, 2001. 497 s. ISBN 80-7169-970-5.
- VIGUÉ, Jordi. *Atlas lidského těla*. 3. vydání. Čestlice : Rebo, 2007. ISBN 978-80-7234-881-7.
- DOC. DR. KLIMEŠ CSC, Lumír. *Slovník cizích slov*. 2. vydání. Praha : Státní pedagogické nakladatelství, 1983. 790 s. Odborné slovníky;

musculus obturatorius internus

vnitřní obturatorový sval



musculus obturatorius internus

TA A04.7.02.012 (<https://ifaa.unifr.ch/Public/EntryPage/TA98%20Tree/Entity%20TA98%20EN/04.7.02.012%20Entity%20TA98%20EN.htm>)

Funkce zevní rotace, abdukce v kyčelním kloubu

Inervace plexus sacralis (L_4-S_1-2)

Začátek vnitřní plocha membrana obturatoria a obvody přilehlých kostí

Úpon fossa trochanterica