

Musculus omohyoideus

Začátek: venter inferior – margo superior scapulae při incisura scapulae (popř. lig. transversum scapulae superius).

Úpon: venter superior – dolní okraj corpus ossis hyoidei.

Inervace: ansa cervicalis (profunda) C2–C3, ramus superior ansae cervicalis C1.

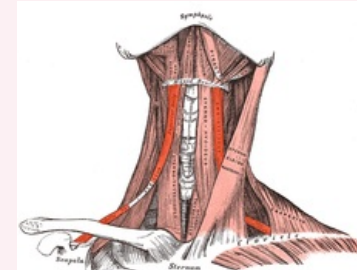
Funkce: stahuje jazyk, napínání krční fascie čímž pomáhá udržovat tvar krku a polohu vnitřních struktur. V úseku krytém musculus sternocleidomastoideus je do svalu vložena plochá šlacha srostlá s krční fascií. Při pohybech krku vyvíjí tato šlacha tah na vena jugularis a zvětšuje v ní tak průtok krve.

Odkazy

Použitá literatura

- ČIHÁK, Radomír. *Anatomie 1*. 2. vydání. Praha : Grada, 2001. 497 s. ISBN 80-7169-970-5.

musculus omohyoideus



Sval skupiny infrahyoidních svalů

TA A04.2.04.003 (<https://ifaa.unifr.ch/Public/EntryPage/TA98%20Tree/Entity%20TA98%20EN/04.2.04.003%20Entity%20TA98%20EN.htm>)

Funkce stahuje jazyk dolů, napínání krční fascie

Inervace *ansa cervicalis*

Začátek *venter inferior - margo superior scapulae*

Úpon *corpus ossis hyoidei*