

Musculus tensor fasciae latae

Začátek: spina iliaca anterior superior, část labium externum cristae iliaceae

Úpon: tractus iliotibialis

Inervace: nervus gluteus superior (z L₄-S₁)

Funkce: flexe, abdukce, vnitřní rotace v kyčelním kloubu, udržuje extenzi v kolenním kloubu

Tractus iliotibialis : je zesílený šlašitý pruh umístěný na laterální straně stehna, do kterého se zepředu upíná *musculus tensor fasciae latae* a zezadu *musculus gluteus maximus*. Sestupuje ke kolennímu kloubu a upíná se na *condylus lateralis tibiae*, udržuje stabilitu kolena, fixuje také bederní kloub.

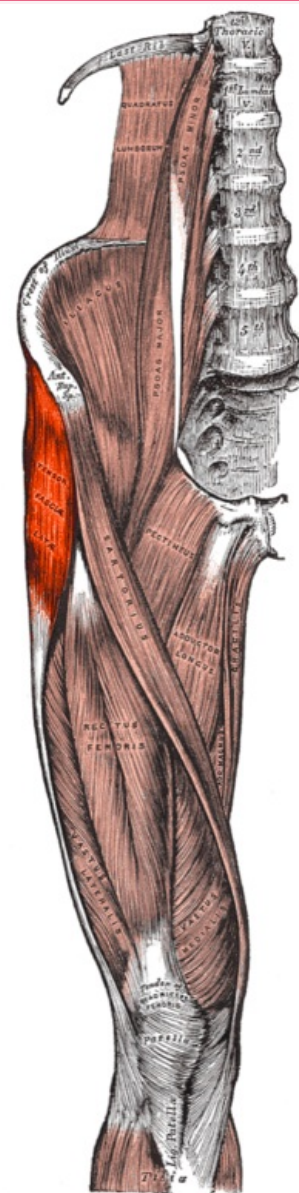
Odkazy

Použitá literatura

- ČIHÁK, Radomír. *Anatomie 1*. 2. vydání. Praha : Grada, 2001. 497 s. ISBN 80-7169-970-5.
- VIGUÉ, Jordi. *Atlas lidského těla*. 3. vydání. Čestlice : Rebo, 2007. ISBN 978-80-7234-881-7.

musculus tensor fasciae latae

napínač stehenní povázky



musculus tensor fasciae latae

TA A04.7.02.010 (<https://ifaa.unifr.ch/Public/EntryPage/TA98%20Tree/Entity%20TA98%20EN/04.7.02.010%20Entity%20TA98%20EN.htm>)

Funkce v kyčelním kloubu
flexe, abdukce, vnitřní rotace;

v kolenním kloubu
udržuje extenzi

Inervace nervus gluteus superior

Začátek spina iliaca anterior superior

Úpon tractus iliotibialis

