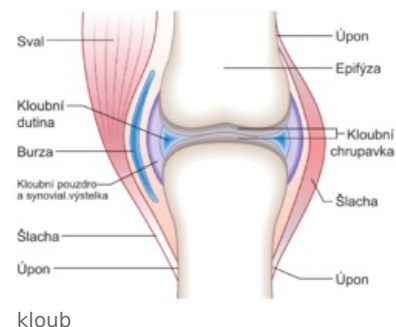


Nádory kloubů

Tyto nádory vznikají často jak přímo z kloubů, tak z okolních struktur. V prvním případě rozlišujeme synoviální osteochondromatózu, vilonodulární pigmentovanou synovitis a synoviální sarkom. Z okolních struktur může vznikat hemangiom, lipom, fibrom či neurofibrom.

Synoviální osteochondromatóza

Jedná se o benigní nález mnohočetných intrasynoviálních chondromů, které mohou osifikovat z centra ložiska. Jeví se jako oválná ložiska v synoviální membráně, což způsobuje uzlovitě zbytnělý povrch kloubu. Nádor je ostře ohraničený, vzácně může malignizovat v chondrosarkom. Způsobuje poruchy hybnosti, tzv. kloubní myšky vzniklé odtržením synoviální membrány s chrupavčitými uzly.



Vilonodulární pigmentovaná synovitis

Jde o difúzní obrovskobuněčný nádor v synoviální výstelce šlachových pochev, zcela benigní. Vzniká ztlustěním synoviální membrány, která je vilózní a uzlovitě zbytnělá na povrchu. Typická je hnědá pigmentace hemosiderinem. Léčba se provádí exstirpací nádoru, která brání destrukci kloubu. Histologicky nalezneme zmnožené synovialocyty A a B.

Synoviální sarkom (maligní synovialiom)

Je to high-grade maligní nádor mladého dospělého věku, označován také jako karcinosarkom měkkých tkání (podle exprimace epiteloidních znaků). Může se vyskytovat kdekoli, nejčastěji v okolí velkých kloubů (typicky koleno), podle čehož dostal jméno, avšak ze synoviálních buněk nevychází a s kloubem nemá kromě lokalizace nic společného. Podstatou vzniku je translokace s tvorbou fúzního transkriptu.

Rozlišujeme:

- **monofázický** - rosolovitý, masitý, méně diferencovaný; je-li tvořen pouze vřetenitými buňkami, nazývá se *monofázický vřetenobuněčný*, a je-li tvořen jen žlázovými buňkami, pak je to *žlázový sarkom*
- **bifázický** - tvořen vřetenovitými a žlázovými hlenotvornými buňkami, podobnými buňkám endometria

Nádor často recidivuje a metastazuje do plic. Terapie je obtížná - je nutná resekce; na chemo- a radioterapii odpovídá špatně.

Odkazy

Související články

- Nádory pohybového aparátu

Použitá literatura

- POVÝŠIL, Ctibor, Ivo ŠTEINER a Pavel DUŠEK, et al. *Speciální patologie : Basisübungen für alle Sportarten*. 2. vydání. Praha : Galén, 2007. 430 s. ISBN 978-807262-494-2.