

Nádory plic

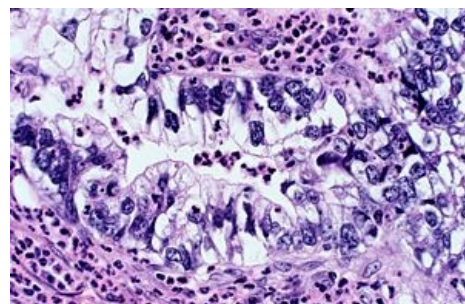
Nádory plic jsou nejčastěji vyskytující se nádorem dýchacího ústrojí. Převládá **bronchogenní karcinom**. Jedná se o *nejčastější nádor u mužů nad 40 let*, maximum výskytu je od 55 do 65 let. Na počátku 20. století byl vzácný, dnes je v některých státech na prvním místě. Výskyt má vzestupný trend, hlavně u žen. Bronchogenní karcinom je na prvním místě v úmrtnosti na onkologické onemocnění. Tvoří asi 1/3 úmrtí.

Etiologie

- Prokazatelný vztah ke kouření (85–90 % pacientů s karcinomem plic jsou kuřáci),
- po vykouření 200 000 cigaret (při spotřebě 20 denně, asi 30 let) je riziko karcinomu 50× vyšší,
- další vliv má ionizující záření (radon v uranových dolech) a azbest.

Klasifikace

- primární
- nemalobuněčný – spinocelulární karcinom, adenokarcinom, velkobuněčný karcinom
 - malobuněčný
- plicní karcinoid
- sekundární (metastatické postižení plic)
- benigní nádory plic



Adenokarcinom plic

Podrobnější informace naleznete na stránce *Bronchogenní karcinom*.

Plicní karcinoid

Karcinoid patří mezi maligní tumory vzniklé z neuroektodermu. Představuje 1–2 % všech plicních nádorů^[1].

Klinický obraz

- hemoptýza, obstrukce bronchiálního stromu
- karcinoidový syndrom je vzácný!

Diagnostika

- bronchoskopie
- stanovení kys. 5-hydroxyindoloctové v moči

Léčba

Standardem je chirurgická léčba – lobektomie nebo parenchym šetřící bronchoplastická resekce.

Léčba neoperabilních tumorů:

- interferon α
- chemoterapie – vespesid + cisplatina, nejlepší výsledky dosahuje CHT v kombinaci s interferonem α ^[2]
- symptomatická léčba – karcinoidový syndrom (somatostatinové analogy, antiserotonika)^[1].

Benigní nádory

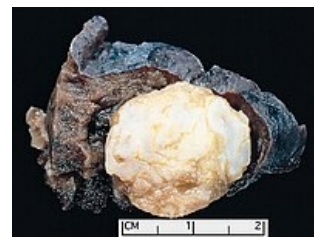Benigní nádory jsou typické svým pomalým a neinvazivním růstem a neschopností zakládat metastázy. Patří sem chondrohamartom a pak mezenchymové nádory: fibromy, lipomy, myxomy atd. Vyskytují se spíše v dýchacích cestách než plicním parenchymu. Mají ohraničený tvar, často jsou uloženy periferně. Pokud se nacházejí v dýchacích cestách, mohou způsobovat kašel a dušnost.

Diagnostika

- CT
- bronchoskopie

Léčba

Odstranění nádoru.



Chondrohamartom plic

Sekundární nádory plic

Plicní metastázy jsou nejčastěji z nádoru prsu, plic, trávicí trubice, ledvin, štítné žlázy, hlavy a krku. Metastázy jsou spíše **metachronní** (po manifestaci prim. nádoru) než **synchrónní** (současně s prim. nádorem). Často jsou diagnostikovány náhodným RTG snímkem hrudníku. Dělíme je na solitární a mnohočetné^[1].

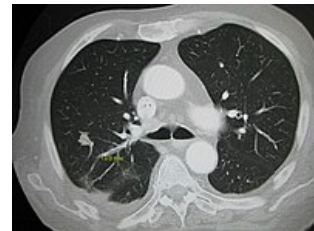
Diagnostika

Při znalosti primárního ložiska diagnostika není složitá.

- karcinomatózní lymfangoitida – stav, kdy jsou metastaticky postižené mízní uzliny plic

Léčba

- dle primárního ložiska
- chirurgická dle indikace



Plicní metastázy.

Odkazy

Související články

- Bronchogenní karcinom
- Plíce
- Pancoastův tumor

Použitá literatura

- ČEŠKA, Richard, et al. *Interna*. 1. vydání. Praha : Triton, 2010. 855 s. ISBN 978-80-7387-423-0.
- STŘÍTESKÝ, Jan. *Patologie*. 1. vydání. Epava, 2001. ISBN 80-86297-06-3.

Reference

1. ČEŠKA, Richard, et al. *Interna*. 1. vydání. Praha : Triton, 2010. 855 s. ISBN 978-80-7387-423-0.
2. OBERG, Kjell. Diagnosis and treatment of carcinoid tumors. *Expert Rev Anticancer Ther* [online]. 2003, vol. 3, no. 6, s. 863-77, dostupné také z <<https://www.ncbi.nlm.nih.gov/pubmed/14686708>>. ISSN 1473-7140.