

# Nervus femoralis

**N. femoralis** je silný smíšený nerv vznikající z plexus lumbalis. Vystupuje na laterální straně m. psoas major. V pánvi sestupuje v rýze mezi m. iliacus a m. psoas major. Spolu s těmito svaly prochází skrze lacuna musculorum laterálně od tepny a. femoralis do fossa iliopectinea, kde se rozpadá ve větve: **rr. musculares, rr. cutanei anteriores, n. saphenus**.

## Inervační oblast

N. femoralis je smíšený nerv, obsahuje složku **senzitivní** i **motorickou**.

1. **motoricky** – m. iliopsoas, svaly přední skupiny stehna (m. quadriceps femoris, m. sartorius) a část m. pectineus.
2. **senzitivně** – část kyčelního a kolenního kloubu, periost přední strany kosti stehenní, kůže distálních tří čtvrtin přední strany stehna, kůže na přední a vnitřní straně kolenní krajiny a kůže na přední vnitřní straně bérce a části hřbetu nohy – od vnitřního kotníku po os naviculare.

## Větve

### Rr. musculares

Jedná se o motorické inervační větve pro m. iliopsoas, m. quadriceps femoris (včetně m. articularis genus), m. sartorius a m. pectineus – ten je *diploneurální* a jeho druhou inervační větví je n. obturatorius.

### Rr. cutanei anteriores

Těchto 5 *senzitivních* větví vede do kůže distálních tří čtvrtin přední strany stehna až po patellu.

### N. saphenus

Dlouhá *senzitivní* větev, která sestupuje po stehně spolu s a. femoralis až do canalis adductorius, kde tepnu opouští ve výši tuberositas tibiae a proráží *lamina vastoadductoria* do podkoží. Dále pokračuje po přední vnitřní straně bérce, podél v. saphena magna před mediální kotník a na tarsus až po os naviculare. N. saphenus vysílá další větve:

**r. infrapatellaris, rr. cutanei cruris mediales.**

### R. infrapatellaris

Tato *senzitivní* větev míří do kůže na vnitřní přední stranu kolenního kloubu.

### Rr. cutanei cruris mediales

Větvičky inervují kůži vpředu na mediální straně bérce a část tarsální krajiny.

Kromě vyjmenovaných větví vysílá n. femoralis větvičky pro senzitivní inervaci kyčelního kloubu, kolenního kloubu a periostu na přední straně kosti stehenní.

## Poškození

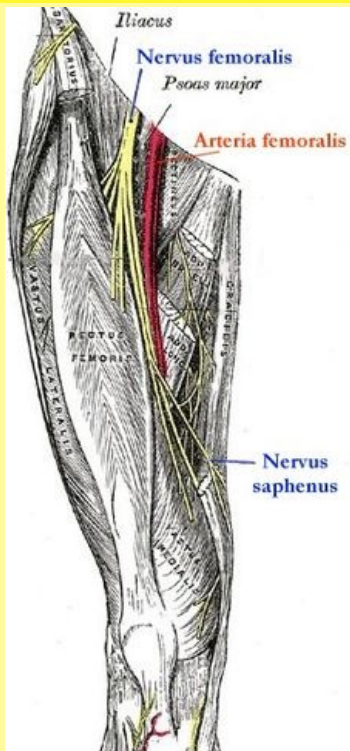
 *Podrobnější informace naleznete na stránce Obrna nervus femoralis.*

## Odkazy

### Související články

- Obrna nervus femoralis
- Arteria femoralis

### Použitá literatura

nervus femoralis	
stehenní nerv	
	
Nervus femoralis	
<b>TA</b>	A14.2.07.020 ( <a href="https://i.faa.unifr.ch/Public/EntryPage/TA98%20Tree/Entity%20TA98%20EN/14.2.07.020%20Entity%20TA98%20EN.htm">https://i.faa.unifr.ch/Public/EntryPage/TA98%20Tree/Entity%20TA98%20EN/14.2.07.020%20Entity%20TA98%20EN.htm</a> )
<b>Funkce</b>	motoricky inervuje m. iliopsoas, svaly přední skupiny stehna a část m. pectineus, senzitivní inervace viz v textu
<b>Odstup z</b>	plexus lumbalis
<b>Větve</b>	rr. musculares, rr. cutanei anteriores, <b>n. saphenus</b>
<b>Obraz obrny</b>	porucha flexe v kyčli a extenze v koleni Obrna nervus femoralis

- ČIHÁK, Radomír. *Anatomie III.* 1. vydání. Praha : Grada, 1997. 672 s. ISBN 80-7169-140-2.