

# Nervy horní končetiny

Pažní pleteň vzniká spojením ventrálních větví C5–Th1, z C4 – slabší a variabilní spojka do C5. Sahá od výstupů z krční páteře skrz *fissura scalenorum* až do axily, spojují se – 3 primární svazky – **trunci plexus brachialis**.

**truncus superior** (vlákna z C5 a C6)

**truncus medius** (vlákna z C7)

**truncus inferior** (vlákna z C8 a Th1)

Sestupují dále kaudálně a laterálně za klavikulu. Každý svazek se rozdělí na přední a zadní větev. Ty se mezi sebou znovu spojují a vytvoří 3 druhotné svazky – **fasciculi plexus brachialis** – uloženy pod *m. pectoralis minor* a obemykají *a. axillaris*

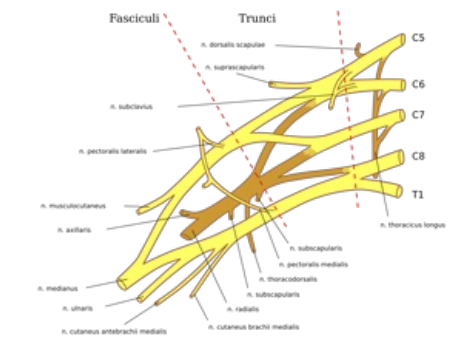


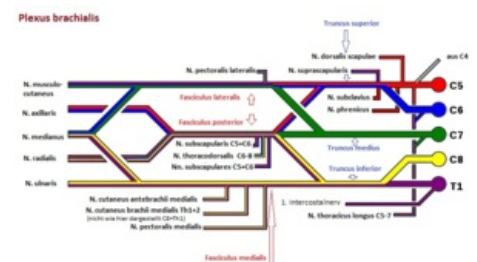
Schéma větvení plexu brachialis

## Podle vztahu k *a. axillaris* se dělí:

**Fasciculus lateralis** (C5–C7) – vzniká spojením předních větví *truncus superior* a *medius*, laterálně od *a. axillaris* – *n. musculocutaneus*, *radix lateralis* nervi *mediani* (laterální část *n. medianus*).

**Fasciculus medialis** (C8–Th1) – samostatná přední větev z *truncus inferior*, mediálně od *a. axillaris* – *radix medialis* nervi *mediani* (mediální část *n. medianus*), *n. ulnaris*, *n. cutaneus brachii medialis* (slabší), *n. cutaneus antebrachii medialis*.

**Fasciculus posterior s. dorsalis** (C5–Th1) – uložen dorsálně od *a. axillaris* – *n. axillaris*, *n. radialis*.



Plexus brachialis a jeho anatomické rozložení

## Podle vztahu ke klavikule:

**pars supraclavicularis**

**pars infraclavicularis**

## Větvě plexus brachialis

### Pars supraclavicularis:

**Nervus dorsalis scapulae** (C5, C6) – míří k mediálnímu okraji lopatky přes *m. scalenus medius* a *posterior* a přes *m. levator scapulae*, inervuje: *mm. rhomboidei*, *m. levator scapulae*.

**Nervus thoracicus longus** (C5, C6) – běží ve střední axilární čáře, po *m. serratus anterior* (inervuje – obrna se projeví nemožností abdukce paže nad horizontálu).

**Nervus subclavius** (C5, C6) – slabý nerv směřující pod klavikulu, inervuje: *m. subclavius* (ve 20 % silnější – spojka s *n. phrenicus*).

**Nervus suprascapularis** (C4–C6) – míří k hornímu okraji lopatky podél *m. omohyoideus* a vstupuje do *incisura scapulae* (pod *ligamentum transversum scapulae*) a do *fossa supra a infraspinata*, inervuje: *m. supraspinatus*, *m. infraspinatus*, pouzdro ramenního kloubu.

**Nervus pectoralis medialis a lateralis** (C5–Th1) – směřují pod klavikulu mezi oba prsní svaly (inervují je).

**Nervus subscapularis** (C5–C7) – několik větviček, odstupují různě z *plexus brachialis*, inervují: *m. subscapularis* a *m. teres major*.

**Nervus thoracodorsalis** (C6–C8) – sbíhá po vnitřní ploše *m. latissimus dorsi* k jeho laterálnímu okraji, inervuje: *m. latissimus dorsi*.

**Rami musculares** – krátké větvičky – inervace: *mm. scaleni*, *m. longus colli*.

### Pars infraclavicularis:

**Nervus musculocutaneus** (C5–C7) – odděluje se v axile z *fasciculus lateralis*, proráží *m. coracobrachialis* (odtud staré označení svalu – *musculus perforatus Gasseri*) a vstupuje mezi *m. biceps brachii* a *m. brachialis*, inervuje: *m. coracobrachialis*, *m. biceps brachii*, *m. brachialis* – (motoricky flexory paže), pokračuje na předloktí – ***n. cutaneus antebrachii lateralis*** (sensitivní) – sestupuje mezi *m. biceps* a *m. brachialis*, proráží fascii, přidává se k *vena cephalica antebrachii*, inervuje: kůži laterální poloviny předloktí.

**Nervus medianus** (C5–Th1) – vzniká spojením *radix medialis* a *radix lateralis*.

**Nervus ulnaris** (C8–Th1) – z *fasciculus medialis*.

**Nervus cutaneus brachii medialis** (C8–Th1) – slabý nerv z *fasciculus medialis*, proráží *fascia axillaris* nebo až *fascia brachii* a vstupuje do podkoží, konečné větve pro kůži mediální poloviny paže, za průběhu *axillou* spojky z interkostálních nervů (2, někdy 3) – pro kůži *axily* – *nervi intercostobrachiales*.

***Nervus cutaneus antebrachii medialis*** (C8–Th1) – slabý nerv z *fasciculus medialis*, zpočátku provází *vena brachialis*, prostupuje skrze *hiatus basilicus* do podkoží, konečné větve pro kůži na ulnární straně předloktí – *ramus anterior* (radiálně od žíly, inervuje: přední stranu ulnární části předloktí), *ramus ulnaris* (ulnárně od žíly, zatáčí na dorsální stranu předloktí).

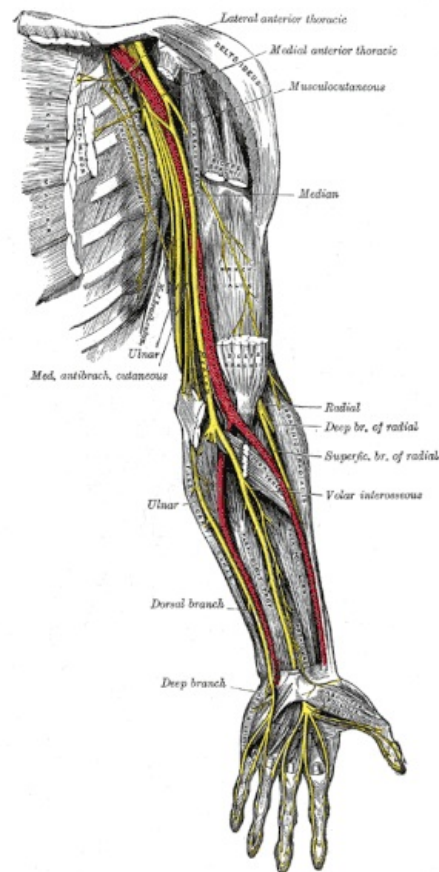
***Nervus axillaris*** (C5–C6) – inervuje: *m. deltoideus* a *m. teres minor*, ramenní kloub, pokračuje – ***nervus cutaneus brachii lateralis superior*** do podkoží mezi *m. deltoideus* a *caput longum m. tricipitis brachii*, inervuje: kůži v krajině deltového svalu a kůži laterálního okraje paže.

***Nervus radialis*** (C5–C8, ev. Th1) – silný nerv z *fasciculus posterior*.

## Odkazy

### Použitá literatura

- PETROVICKÝ, Pavel, et al. *Anatomie s topografií a klinickými aplikacemi*. 1. vydání. Martin : Osveta, 2002. 542 s. sv. 3. ISBN 80-8063-048-8.



Nervy horní končetiny