

Oligodendrogliom

Oligodendrogliom je benigní až semimaligní neuroepiteliální nádor mozku. Tvoří asi 4 % všech tumorů mozku. Lokalizován bývá hlavně ve frontálním laloku. V **50-80 % se projevuje epileptickými záchvaty**. Často obsahuje kalcifikace (patrné na RTG). Terapie je **chirurgická**, co nejradikálnější, adjuvance CHT (prokarbazin, vinkristin), příp. RT. Desetileté přežití je 10-30 %.

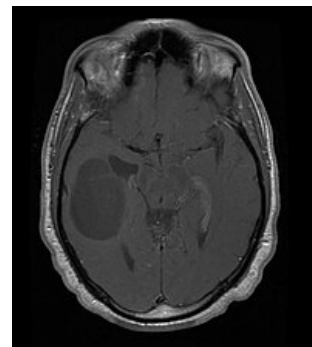
Odkazy

Zdroj

- BENEŠ, Jiří. *Studijní materiály* [online]. ©2007. [cit. 2009]. <<http://www.jirben.wz.cz/>>.

Použitá literatura

- ZEMAN, Miroslav, et al. *Speciální chirurgie*. 2. vydání. Praha : Galén, 2004. 575 s. ISBN 80-7262-260-9.



MRI s gadoliniovou kontrastní látkou – Oligodendrogliom