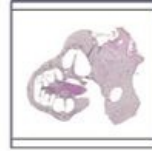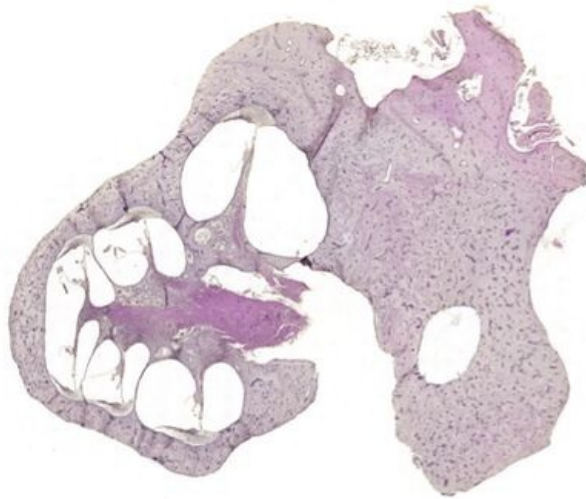


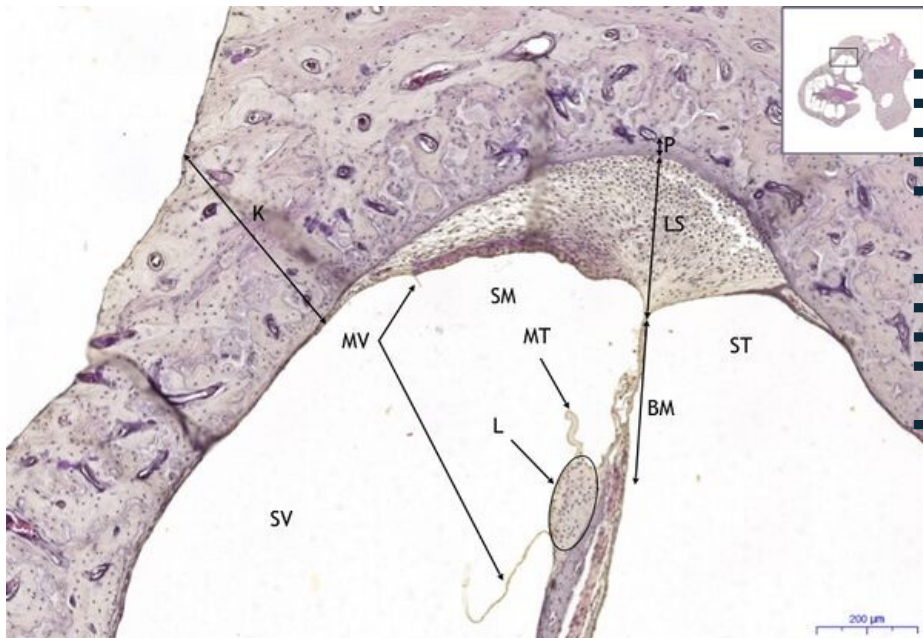
Organum vestibulocochleare - HE

Organum vestibulocochleare - HE, 0,8x



Organum vestibulocochleare:

Organum vestibulocochleare - HE, 5,6x



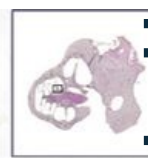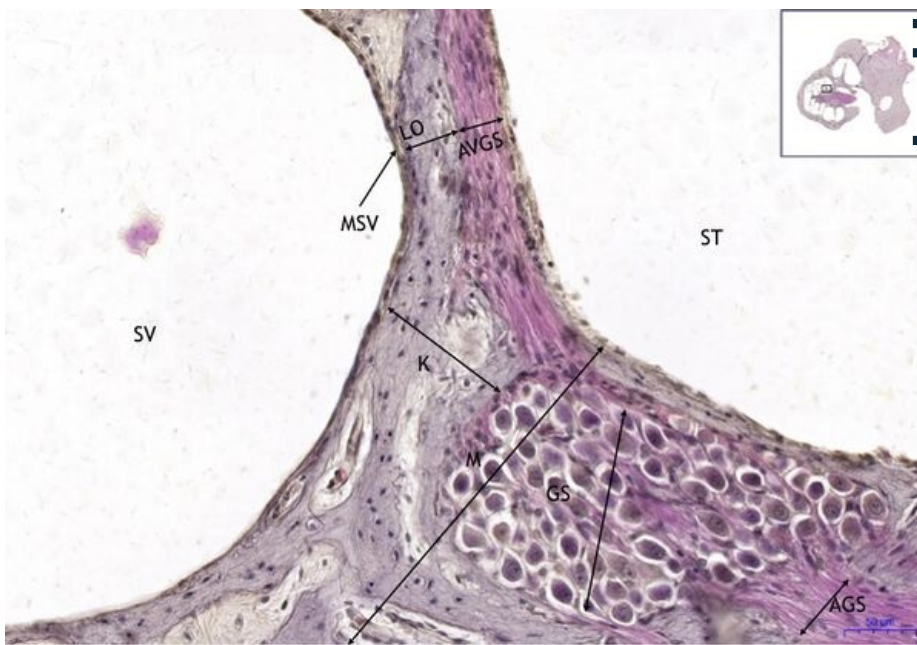
Organum vestibulocochleare:

- 1) K - kost
- 2) SV - scala vestibuli
- 3) SM - scala media
- 4) ST - scala tympani
- 5) MV - membrána vestibularis / vestibular membrane (Reissnerova/Reissner's)
- 6) MT - membrána tectoria
- 7) L - limbus
- 8) LS - ligamentum spirale
- 9) BM - bazilární membrána / basilar membrane
- 10) P - periost

Organum vestibulocochleare - HE, 16x

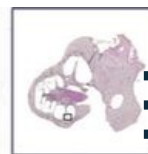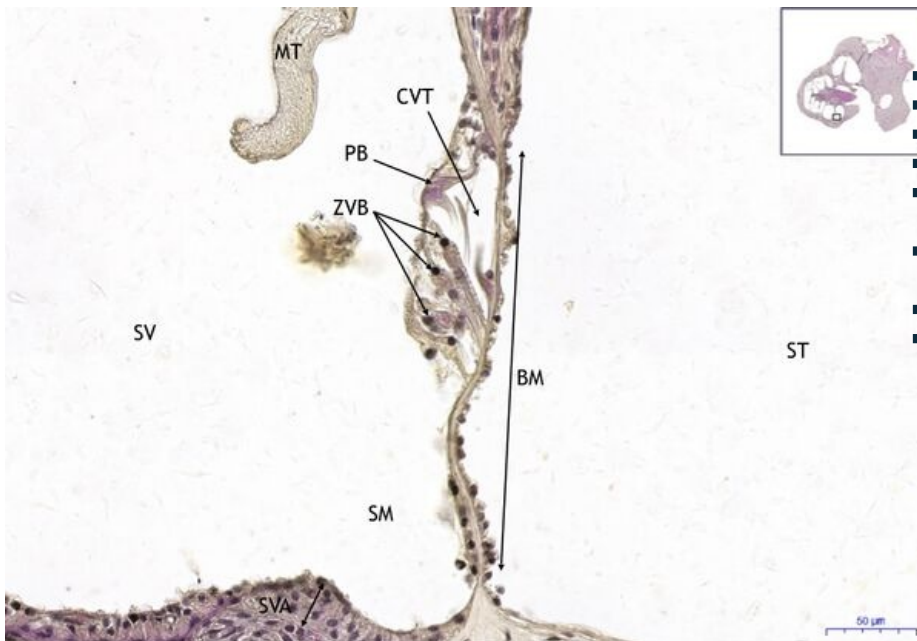
Organum vestibulocochleare:

- 1) K - kost
- 2) SV - scala vestibuli
- 3) ST - scala tympani
- 4) GS - ganglion spirale
- 5) MSV - mezotel scala vestibuli / mesothelium of scala vestibuli



- **6) LO** - lamina ossea
- **7) AGS** - axony ganglia spirale (eferentní) / ganglion spirale axons (efferent)
- **8) AVGS** - aferentní vlákna ganglia spirale / afferent fibers of ganglion spirale

Organum vestibulocochleare - HE, 20x



Organum vestibulocochleare:

- **2) SV** - scala vestibuli
- **3) SM** - scala media
- **4) ST** - scala tympani
- **6) MT** - membrána tectoria
- **9) BM** - bazilární membrána / basilar membrane
- **a) ZVB** - zevní vláskové buňky / outer hair cells
- **b) PB** - pilířové buňky / pillar cells
- **c) CVT** - Cortiho vnitřní tunel / Corti's inner tunnel

Navigace

Navigace: Smyslové orgány / Sense organs

← Preparát
A1

Seznam
preparátů

Preparát A3
→