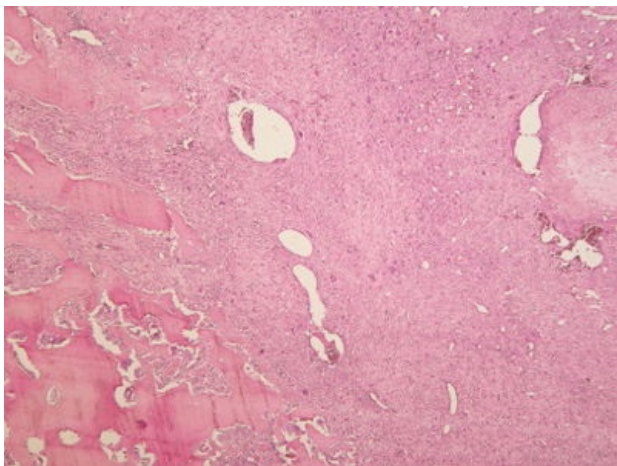
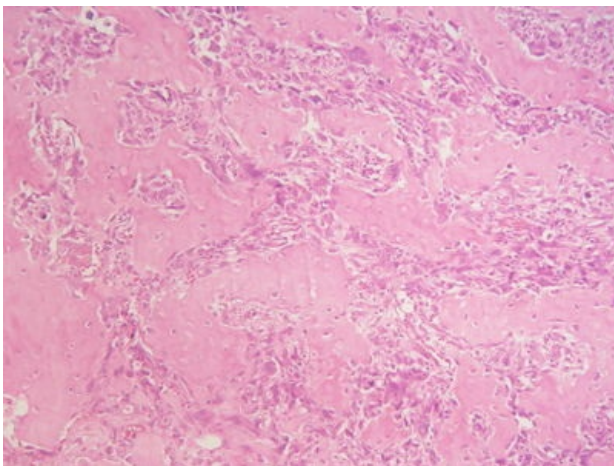


Osteosarkom (preparát)

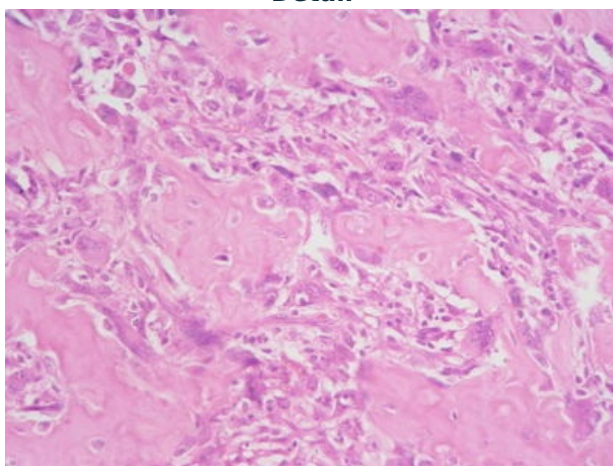
Přehledné zobrazení



Zvětšení



Detail



Osteosarkom je nejčastější primární maligní nádor vycházející z kostní tkáně. Rozlišujeme jej na **centrální** (též konvenční – preparát) typ a **periferní** (povrchový). Primární osteosarkom se běžně vyskytuje v dlouhých kostech končetin, zejména kolem kolene, např. na přechodu distální diafýzy a metafýzy femuru.

Histologie

 Podrobnější informace naleznete na stránce *Mikroskopická stavba kostní tkáně*.

Příčina

Kromě sporadické formy může konvenční osteosarkom vznikat sekundárně u Pagetovy choroby, fibrózní dysplázie, po ozařování nebo kostních infarktech.

Makroskopie

Neostře ohraničený šedobělavý nádor s osteolýzou. Makroskopický vzhled souvisí s přítomností a množstvím nemineralizované chrupavčité či vazivové komponenty. Časté jsou ložiska hemoragií či cystické změny.

Mikroskopie

Nádorové buňky mívají pleomorfní vzhled s velkými hyperchromními jádry a často eosinofilní a někdy vodojasnou cytoplazmou. Pro diagnózu je nezbytná přítomnost neoplastické kostní matrix (**osteoidu**). Konvenční osteosarkom často obsahuje variabilní množství nádorové chrupavčité či fibroblastické tkáně a podle převažující komponenty jej rozlišujeme variantu:

- osteoblastickou;
- fibroblastickou;
- chondroblastickou;

vzácnějším subtypem je teleangiektatický osteosarkom (s prázdnými či krví vyplněným cévními prostory)

Prognóza a komplikace

Časně metastazuje **hematogenně** do **plic** a kostí.

Výskyt

Hlavně u mladých jedinců do 20 let.

Odkazy

Externí odkazy

- Konvenční osteosarkom - (virtuální preparát) (<http://www.patologie.info/vip/preparat.php?detail=179>)

Použitá literatura

- POVÝŠIL, Ctibor, Ivo ŠTEINER a Jan BARTONÍČEK, et al. *Speciální patologie*. 2. vydání. Praha : Galén, 2007. 430 s. ISBN 978-807262-494-2.
- BRYCHTOVÁ, Svetlana a Alice HLOBILKOVÁ. *Histopatologický atlas*. 1. vydání. Praha : Grada, 2008. 112 s. ISBN 978-80-247-1650-3.