

Periodontitis acuta

Periodontitis acuta nebo také *periodontitis apicalis acuta* je zánětlivé onemocnění periodontia. Bolest bývá dobře lokalizovatelná, je tupá, monotónní, zpočátku pulzující, s časem se stává stabilnější. Pacienti vnímají zub jako povystouplý, citlivý při kousání, později bolest i při dotyku jazykem či tvářemi.

Příčina

- akutní kaz
- zub s rozsáhlou výplní
- zub po čerstvém ošetření

Příznaky

Citlivost na poklep v příčné i podélné ose zubu, u molárů zpravidla vyšší bolestivost při poklepu na jeden z hrbolků. Na RTG žádné patologické změny, může být vidět lehké rozšíření periodontální štěrby.

Ošetření

- odhalit příčinný zub
- anestezie
- trepanace
- vyčištění a výplach 1% NaOCl
- dostatečné rozšíření a opracování stěn kořenového kanálku
- současně také musím podat antibiotika

Terapeutický postup ošetření se indikuje podle toho, v jaké fázi se zánět právě nachází.

Fáze zánětu

- periodontální fáze
- enoseální fáze
- subperiostální fáze
- submukózní fáze

Periodontální fáze

Pacient přichází s lokalizovanou bolestí, reaguje bolestivě na poklep, má pocit povystouplého zubu. Palpačně je periapikální oblast citlivá. Sliznice bývá zarudlá.

Postup ošetření

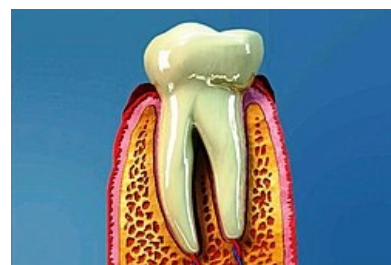
- anestezie
- trepanace
- zprůchodnění kanálku a odstranění obsahu
- kanálek lze běžným způsobem vysušit (exsudátu je málo)
- mohou udělat definitivní výplň (i v jedné návštěvě)

Enoseální fáze

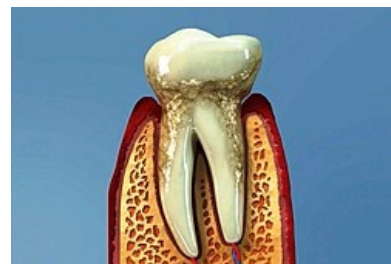
Pacient trpí spontánními bolestmi, zub je citlivý na poklep, palpce v apikální oblasti je také bolestivá. Dochází k viklavosti 1.-4. stupně. Regionální lymfatické uzliny jsou oteklé, teplota může být zvýšená. Na RTG je lehce rozšířená periodontální štěrbina, lamina corticalis je neporušena. Lékař se snaží uvolnit hnisavý exsudát přirozenou cestou ven.

Postup ošetření

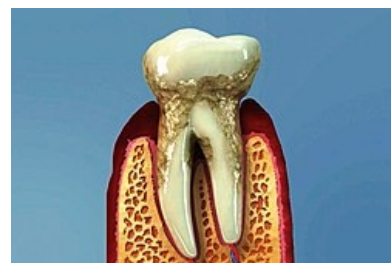
- anestezie
- trepanace a zprůchodnění kořenového kanálku
 - z kořenového kanálku nevytéká hnis, musím kořenovým nástrojem (K- File ISO 15) proniknout až 2mm za foramen physiologicum. Pokud na hrotu nástroje zpozoruji hnis, apex více neotevírám. Pokud hnis na nástroji není, pokračuji až po velikost ISO 25 při preparaci kořenového kanálku přes apex (trepanace apexu). Pokud se ani teď hnis na nástroji neobjeví, není indikované dále v trepanaci pokračovat, protože



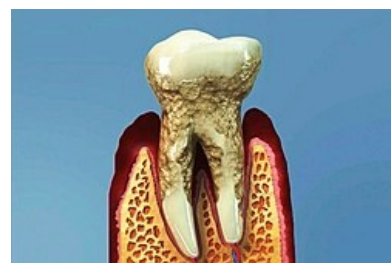
Zdravá dásen



Mírná parodontitida



Střední parodontitida



Kritické stadium parodontitidy

hnis v této oblasti zřejmě vůbec není. Nevytekli-li hnis ani po trepanaci ISO 25 je možno ponechat zub volně, poučit pacienta o udržení čisté endokavity (vata před jídlem) a napsat mu silná analgetika. Pacienta, kterému jsme ponechali otevřený kořenový kanálek zveme na kontrolu následující den, děláme čištění kořenového kanálku a vkládáme hydroxid a provizorní výplň.

- z kořenového kanálku vytéká hnis, na nástroji se objeví hnisavý exsudát, udělám zprůchodnění a opracování k.k., během této doby exsudát zmizí. Na konci ošetření už je exsudace natolik malá, že zvlhne jen část papírové špičky – pak dát hydroxidovou vložku a Cavit na 10-14 dní. Vlhne-li ale čep do poloviny, nechat k.k. do druhého dne otevřený. Následující den výplachy 1% hypochloritem, vysušíme, dáme hydroxid a provizorní výplň. Pokud ale masivní exsudace pokračuje, musíme celý postup opakovat.

Subperiostální fáze

Pacient má nesnesitelné bolesti, teplotu, zduřelé regionální uzliny a tvrdý otok. Zub silně reaguje na palpaci. Bolest je způsobena kyselým pH hnisu a velkým tlakem hnisu mezi kostí a odtrhávajícím se periostem.

Postup ošetření

Terapie je stejná jako u enoseální fáze, zde ale netrepanujeme apex, odtok hnisu zajistíme intraorální incizí. Řez ale uděláme až po trepanaci zubu a jeho zprůchodnění. Aby se předčasně neslepily okraje incize, zavedu rukavicový drén. Pacientovi napsat analgetika pro pomalu ustupující bolest. Druhý den kontrola.

Submukózní fáze

Pacient přijde bez výrazných bolestí, ale s otokem. Lymfatické uzliny mohou být zvětšeny. Zub je lehce bolestivý na poklep. Snížená intenzita bolesti je způsobena prasknutím periostu a uvolněním hnisu do submukózního prostoru, bolesti povolily s uvolněním tlaku.

Postup ošetření

- anestezie
- trepanace
- zprůchodnění a opracování kořenového kanálku
- vyplachování 1% hypochloritem
- intraorální incize a drenáž

Druhý den odstraníme drén a dáme vložku z hydroxidu vápenatého a po zklidnění situace dokončíme endodontické ošetření lege artis.

Odkazy

Související články

- Periodontitis chronica
- Bolest v orofaciální oblasti

Použitá literatura

- PEŘINKA, Luděk. *Základy klinické endodoncie*. 2. vydání. vydavatel, 2009. 0 s. ISBN 978-80-903876-8-3.
- Peřinka, Luděk: Periodontitis.[Přednáška pro 3. ročník, zubní lékařství]. Vypracované otázky.