

# Periproktální píštěl

**Periproktální píštěl** (fistula) je patologické spojení mezi kůží perinea a rektum či análním kanálem. Vzniká 8x častěji u mužů než u žen. Celková prevalence je cca 7/100 000 lidí. Průměrný věk je 40 let.

## Etiologie

V oblasti rekta a hráze se vyskytují i fistuly, které s konečníkem nemusí souviset (z ženského genitálu, uretry, prostaty). Ty, které vychází z anální krajiny a konečníku, můžeme dělit na vrozené a získané.

- **Kongenitální píštěle** – jsou součástí anomálií vývoje konečníku.
- **Získané píštěle:**
  - **80-90 %** vzniká na podkladě periproktálních abscesů vzniklých infekcí análních žláz (tzv. kryptoglandulární teorie).
  - **10-20 %** má jinou etiologii: dermoidní cysta, perineální trauma, Crohnova nemoc, záněty v oblasti malé pánve, TBC, karcinomy, radiační léčba, aktinomykóza, chlamydiové infekce, či jiné sexuálně přenosné choroby.
- **Vzácnější píštěle** – podkovovitá píštěl (horseshoe fistula) má dlouhé vedlejší choboty obkružující anální kanál, nejčastěji je transsfinkterická. Při nerozpoznání často recidivuje.

## Dělení

Píštěle můžeme dělit podle jejich **vztahu k rektu** – na **konečnickové** a **periproktální** (perianální). Dále je dělíme na **úplné** a **neúplné** podle toho, zda mají zevní i vnitřní ústí (úplné), či jen jedno (neúplné, častěji zevní). **Složitá** (komplikovaná) píštěl je taková, jejíž vnitřní ústí sahá nad puborektální sval nebo její trakt obkružuje více než 3/4 zevního sfinkteru.

Podle anatomické polohy traktu dělíme píštěle na:

- **intrasfinkterické** (podkožní, podslizniční),
- **intersfinkterické,**
- **transsfinkterické,**
- **extrasfinkterické.**

**Dle Parkse** (intrasfinkterické, transsfinkterické, suprasfinkterické, extrasfinkterické).

## Příznaky

Fistuly se projevují **sekrecí, svěděním** a **mokváním** okolí, **znečištěním** prádla stolicí či hnisem. **Bolest** vzniká při stagnaci obsahu při zástavě drenáže. Může se vyskytnout i otok a **krvácení**, pocity **plnosti** a **tlaku** v konečníku. Mohou se objevit také **subfebrilie**. Časté je střídání asymptomatických období se symptomatickými v různých dlouhých intervalech. Vnitřní píštěl se klinicky **nemusí projevit** vůbec.

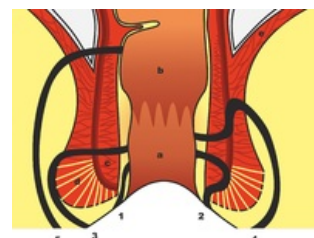
## Diagnostika

Významná je důkladná anamnéza se zaměřením na **záněty anorekta** a **abscesy** v této oblasti v minulosti, pátrání po příznacích Crohnovy choroby. Největší význam má fyzikální vyšetření:

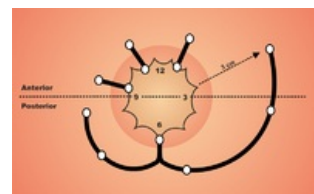
- **Aspekce** – nacházíme zevní ústí píštěle. Píštěle mohou mít více zevních ústí, ale obvykle mívají pouze jedno vnitřní. Vzdálnost od anu nám může napovídat o jaký typ fistuly se jedná. Blíže k anu – spíš subkutánní, dál od anu – více komplikované fistuly.

Goodsallovo pravidlo – vedeme-li anem **transverzální linii**, potom fistuly, jejichž zevní ústí je **dorzálně** od této linie, vedou obloukovitě a mají vnitřní ústí na č. 6 (střední zadní čára). Fistuly, které mají zevní ústí **ventrálně** vedou rovně a ústí radiálně na přibližně stejné pozici. Goodsallovo pravidlo ale neplatí na 100 %, více výchylek je u žen.

- **Palpace** – pohmatem lze zjistit tužší pruh, induraci v okolí. Při vyšetření per rectum můžeme někdy nahmatat i vnitřní ústí.
- **Anoskopie, rektoskopie, koloskopie** – umožní zhodnotit sliznici rekta, umístění vnitřního ústí píštěle, vyloučení tumoru či nespecifických střevních zánětů.
- **Sondáž píštěle** – paličkovitou sondou nenásilně zjišťujeme průběh píštěle, při velké bolestivosti se provádí peroperačně v anestézii. Při nejasném vnitřním ústí můžeme použít roztok peroxidu vodíku, betadine či methylenovou modř.



Periproktální píštěle: 1) intrasfinkterická 2) intersfinkterická 3) transsfinkterická 4) extrasfinkterická 5) suprasfinkterická; a) anální kanál b) konečník c) vnitřní svěrač d) vnější svěrač e) m. levator ani



Goodsallovo pravidlo

- **Fistulografie** – kontrastní látka se používá u fistul při Crohnově chorobě, recidivách či komplikovaném průběhu. Zobrazíme tak větvení, průběh i slepé choboty. Výtežnost vyšetření je však nízká.
- **US** – endosonografické vyšetření se v poslední době široce používá a nahrazuje CT vyšetření, které je pro diagnostiku málo výtežné. US lze užít k primární diagnostice i peroperačně.
- **NMR** – nukleární magnetická resonance je nej přesnější metodou pro zobrazení **komplikovaných píštělí** zejména při Crohnově chorobě.

## Léčba

Historie léčby píštělí dosahuje až do **starověku**. Hippokratés využívat již tehdy metody podobné dnešním, provlékal píštělemi koňské žíně (seton), zatěžoval vlasce kameny (cutting seton). První ucelené pojednání o této problematice pochází **ze 14. století** (J. Arden) a píštěle se nevyhnuly ani francouzskému králi Ludvíku XIV.

Konzervativní techniky:

- Dříve se hojně využívala konzervativní terapie s **aplikací sklerotizujících látek** (př. AgNO<sub>3</sub>), pro špatné výsledky, se však již neužívá.
- Dnes se využívají různá **fibrinová tkáňová lepidla**, nejúspěšnější v léčbě jsou tkáňová lepidla s intraadhezivními ATB (další – autologní t.l., t.l. bez ATB).

Operační techniky:

- **Fistulotomie, fistulektomie (lay open)** – tyto podobné zákroky se provádí u jednoduchých nízkých píštělí bez komplikovaného průběhu. Po ožejmění traktu a vnitřního ústí se zavede do píštěle žlábková sonda a provede se discize píštěle, excize okolní tkáně a exkochleace spodiny, může se odebrat vzorek tkáně na histologii. Rána se nechá sekundárnímu hojení, či se provede marsupializace. Při fistulektomii se provede excize na sondě. U těchto technik je ovšem větší tkáňový defekt a větší procento pooperačních inkontinencí. Existují proto různé modifikace operací se zachováním celistvosti zevního svěrače (Parksova fistulektomie).
- **Seton technika** – (Hippokratova elastická ligatura, cutting seton) je technika, která se užívá u vyšších transsfinkterických, extra- a suprasfinkterických píštělí. Po identifikaci zevního a vnitřního ústí se píštělí provlékne **nevstřebatelné** nejlépe elastické vlákno (silikon, pryž) a pod mírným tahem se zauzlí. Vlákno se postupně prořezává sfinkterem, musí se **dotahovat**, aby zůstal přibližně stejný tah. Hojení optimálně trvá 6–8 týdnů, za prořezaným vláknem se postupně tvoří **fibrotická tkáň**. Technika se může v modifikaci vést podkožím. Indikace se musí zvážit, větší riziko inkontinence je u ventrálních píštělí u žen.

U složitých, mnohočetných píštělí a u píštělí při Crohnově chorobě se užívá **seton drenáž**. Tato technika je podobná, avšak vlákno je píštělí zavedeno **volně bez tahu**. Lze tak užít i neelastické materiály. Díky seton drenáži píštěl postupně vyzrává, poté následuje její excize. Při Crohnově chorobě se užívají trasovací ligatury pro dlouhodobou (týdny až měsíce) drenáž píštělí s abscesy.

- **Slizniční posuvný lalok (advancement flap)** – má nejlepší výsledky, může se použít takřka u všech typů píštělí, výhodný je u komplikovaných fistul. Hojení probíhá výhodně **per primam**. Nezpůsobuje anální deformace. Metoda spočívá ve fistulektomii zevně od svěračů, excizi vnitřního ústí, která je následována konstrukcí **posuvného slizničního laloku**, jenž je vtažen do defektu a fixován stehy po obvodu. Zevní defekt se nechá sekundárnímu hojení.
- **Anal fistula plug** – použití speciálních biologických análních zátek, které umožní zhojení píštěle.

Nové operační techniky:

- **LIFT** – Ligation of the Intersphincteric Fistula Tract – nová, relativně jednodušší technika intersfinkterického podvazu.
- **VAAFT** – Video Assisted Anal Fistula Treatment – endoskopické prohlížení traktu píštěle (fistuloskopie) s vizualizací větvení a možností ošetření vnitřního ústí pomocí **stapleru** či **cutteru**.
- **Koagulace píštěle pomocí RFA či laseru**.

## Odkazy

### Související články

- Crohnova choroba

### Zdroje

- HORÁK, Ladislav, et al. *Praktická proktologie*. 1. vydání. Praha : Grada, 2013. ISBN 978-80-247-3595-5.
- REJCHRT, Stanislav, et al. Přístup k pacientovi s píštělemi gastrointestinálního traktu. *Folia Gastroenterologica et Hepatologica* [online]. 2007, roč. 5, vol. 5, no. 1, s. 19-29, dostupné také z <<http://www.profolia.org/files/1/2007/1/rejchrt.pdf>>.
- BARTOŠKA, Petr, et al. *Perianální píštěle* [online]. ZdravíE15, ©2007. [cit. 2014-04-01].

<<https://web.archive.org/web/20160331222721/http://zdravi.e15.cz/clanek/postgradualni-medicina/perianalni-pistele-319038>>.

## Externí stránky

- <https://www.goremedical.com//www.goremedical.com/na/home-na>