

Portál:Atlas histologických preparátů/Respirační systém



Článek byl označen za rozpracovaný,

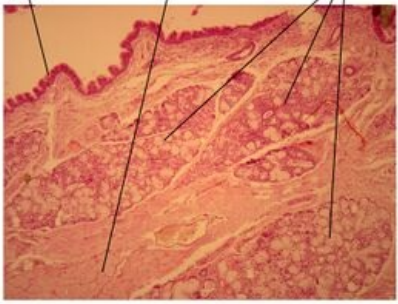
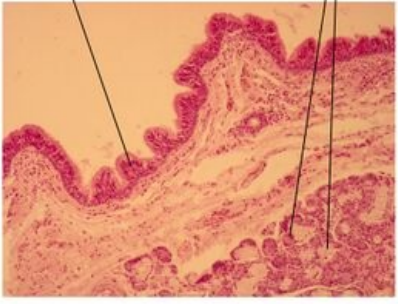
od jeho poslední editace však již uplynulo více než 30 dní

Chcete-li jej upravit, pokuste se nejprve vyhledat autora v historii (https://www.wikiskripta.eu/index.php?title=Atlas_histologick%C3%BDch_prepar%C3%A1t%C5%AF/Respira%C4%8Dn%C3%AD_syst%C3%A9m&action=history) a kontaktovat jej. Podívejte se také do .

Pokud vše nasvědčuje tomu, že původní autor nebude v editacích v nejbližší době pokračovat, odstraňte šablonu {{Pracuje se}} a stránku .

Stránka byla naposledy aktualizována v úterý 18. února 2014 v 13:06.

Dutina nosní

Měkké patro - nasální strana	Detail - nasální strana
<div><div><div>víceřadý cylindrický epitel s řasinkami</div><div>kosterní svalovina</div><div>smíšené seromucózní žlázy</div></div><div>Měkké patro (palatum molle) - nasální strana, barveno H&E</div></div> <div>Nasální strana měkkého patra</div>	<div><div><div>víceřadý cylindrický epitel s řasinkami</div><div>smíšené seromucózní žlázy</div></div><div>Měkké patro (palatum molle) - nasální strana, barveno H&E</div></div> <div>Detailní snímek nasální strany měkkého patra</div>

Epiglottis (preparát)

Trachea

Bronchus

Bronchiolus

Pulmo

Odkazy

Další obrázky

- Plíce (preparát)
- Bronchus (preparát)

Související články

- Sbírka histologických preparátů (1. LF)–Dýchací soustava
- Modul Buněčné základy medicíny (3. LF)