

Postižení ledvin u diabetes mellitus

Makroangiopatie

Postižení velkých tepen (a. renalis a její větve až po aa. arcuatae) – ateroskleróza.

Mikroangiopatie

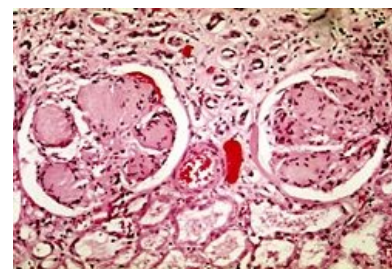
Jedná se o diabetické nefropatie – postižení arteriol (hyalinizace vas afferens i efferens) a kapilár glomerula (**diabetická glomeruloskleróza**).

Diabetická glomeruloskleróza

- V 50 % u DM I. typu, v 15–30 % u DM II. typu.

Mikroskopicky

1. Ztluštění bazálních membrán glomerulárních kapilár (více kolagenu, méně GAG – roste permeabilita) a zvětšení glomerulů;
2. zmnožení mesangiální matrix mezi glomerulárními kapilárami, matrix má podobu eozinofilní hmoty podobné hyalinu, je PAS+, zpočátku je difuzní, později tvoří v části glomerulů uzly (uzlovitá diabetická glomeruloskleróza **Kimmelstielova-Wilsonova**);
3. v pokročilejších stádiích se pod parietálním listem Bowmanova pouzdra a pod glomerulárními kapilárami objevují tzv. **insudativní léze** (kapkovitá depozita plazmatických proteinů s lipidy).



Nodulární glomeruloskleróza
Kimmelstielova-Wilsonova

Makroskopicky

- Zpočátku je patrná hyperemie ledviny, později jemné granulování povrchu a mírné zmenšení velikosti, terminálně dochází k obrazu tzv. **end-stage kidney** – afunkční silně atrofická ledvina s hrubě granulovaným povrchem, špatně sloupnutelným pouzdrům a setřelou kresbou bez rozeznatelné kůry a dřeně.

Tubulointersticiální postižení

- **Zánětlivé** – častější pyelonefritis až hnisavá nekróza papil;
- **dystrofické** – strádání glykogenu v buňkách proximálního tubulu (objemná, světlá cytoplazma – tzv. **Armaniho zóna**), steatóza buněk a ztluštění tubulárních bazálních membrán, fibróza intersticia, popř. přítomnost lipofágů v intersticiu;
- funkčními důsledky jsou vznik renální hypertenze (nadprodukce reninu při snížené perfuzi ledvin) a proteinurie (až rozvoj nefrotického syndromu s renálním selháním).

Odkazy

Související články

- Diabetes mellitus
- Komplikace diabetu mellitu
- Nefrotický syndrom
- Nefritický syndrom
- Diabetická glomeruloskleróza (preparát)

Zdroj

- PASTOR, Jan. *Langenbeck's medical web page* [online]. ©2006. [cit. 6.4.2011]. <<http://langenbeck.webs.com>>.