

# Schatzkiho prstenec

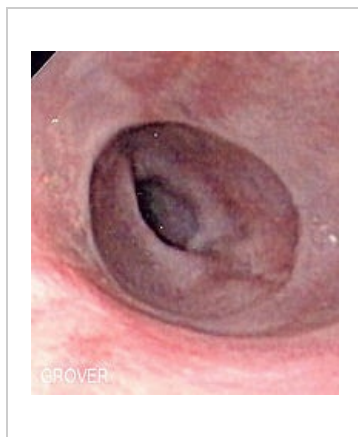
**Schatzkiho prstenec** je slizniční prstencovitá prominence, lokalizovaná v terminálním jícnu (pažeráku) na přechodu dlaždicového a cylindrického epitelu.

## Komplikace

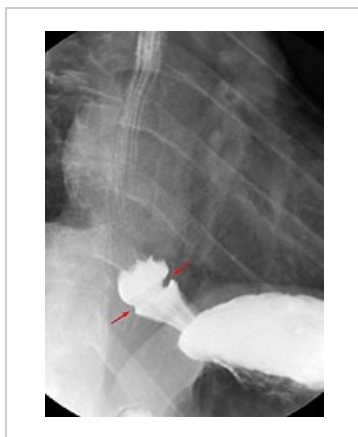
U pacientů může být příčinou intermitentní dysfagie či spolu se spazmem příčinou akutní obstrukce.

## Terapie

Terapie není nutná (řádné žvýkání potravy je dostačující).



Endoskopie



RTG s kontrastní látkou

## Odkazy

### Související články

- Dysfagie

### Zdroj

- KLENER, Pavel, et al. *Vnitřní lékařství*. 3. vydání. Praha : Galén, 2006. 1158 s. ISBN 80-7262-431-8.