

# Serózní buňka



**Serózní buňka** patří do žláзовého typu epitelu. Jedná se o buňku pyramidového tvaru s přítomným kulatým jádrem v bazální třetině, které je obklopeno drsným endoplazmatickým retikulem. V apikální třetině buňky se nachází zymogenní granula, ta jsou dobře barvitelná, proto se i v preparátu jeví serózní buňka (acinus) jako tmavá (oproti mucinózní buňce).

**Mezi čistě serózní žlázy patří:**

- glandula parotis;
- pankreas.

## Odkazy

### Související články

- Mucinózní buňka
- Atlas histologických preparátů – gastrointestinální systém
- Serózní acinus

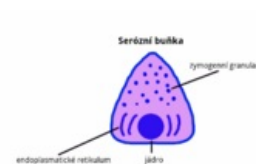
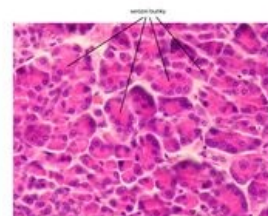


Schéma serózní buňky



Vzhled serózní buňky v preparátu