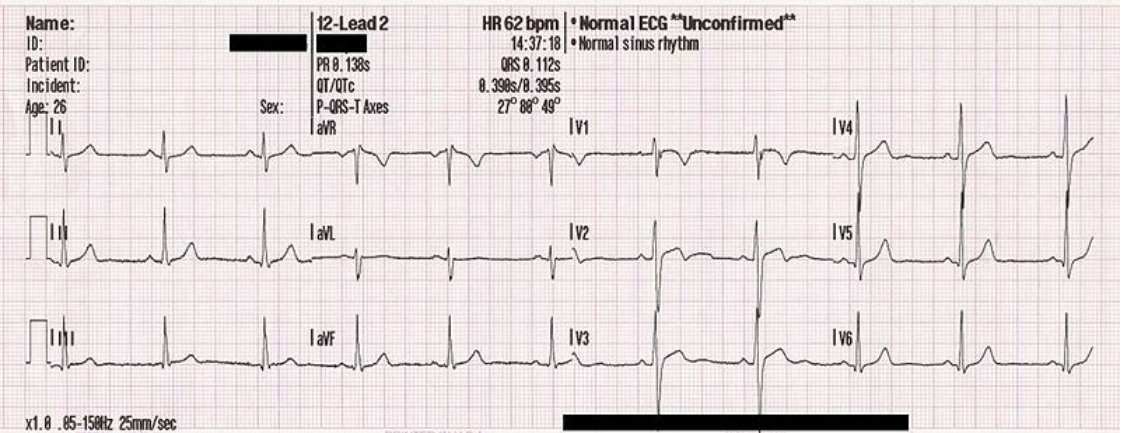


Soubor:12leadECG.jpg



This image can contain annotations.
Move the mouse over the image to display.
Size of this preview: 800 × 313 pixels.

Original file (1,040 × 407 pixels, file size: 175 KB, MIME type: image/jpeg)

[Open in Media Viewer](#)

Popis kartičky

- **Rytmus:** sinusový
- **Pravidelnost:** pravidelný
- **TF:** 60 min⁻¹
- **PQ:** 160 ms
- **QRS:** 100 ms
- **Osa:** semivertikální až vertikální
- **Patologie:** QRS komplex ve V1, lehká, pravděpodobně bezvýznamná elevace ST ve V2, V2–V5 QRS komplexy s velkou amplitudou
- **Pravděpodobná příčina:** hemiblok pravého raménka, nelze vyloučit ischemii vpravo vpředu (V2 a V3 se těžko hodnotí při hemibloku), přetížená levá komora (sportovec), bifazická vlna T

File history

Click on a date/time to view the file as it appeared at that time.

	Date/Time	Thumbnail	Dimensions	User	Comment
current	14:18, 17 July 2016		1,040 × 407 (175 KB)	David.Mirth (talk contribs)	{{Soubor popis = 12svodové EKG zdroj = vlastní dílo dle https://upload.wikimedia.org/wikipedia/commons/b/bd/12leadECG.jpg datum = 2016-07-17 autor = David Novotný licence = {{cc by 3.0 cz}}}} Kategorie:EKG Kategorie:Obrázky

You cannot overwrite this file.

File usage

The following file is a duplicate of this file (more details):

- Soubor:12leadECG (pozn.).jpg

There are no pages that use this file.