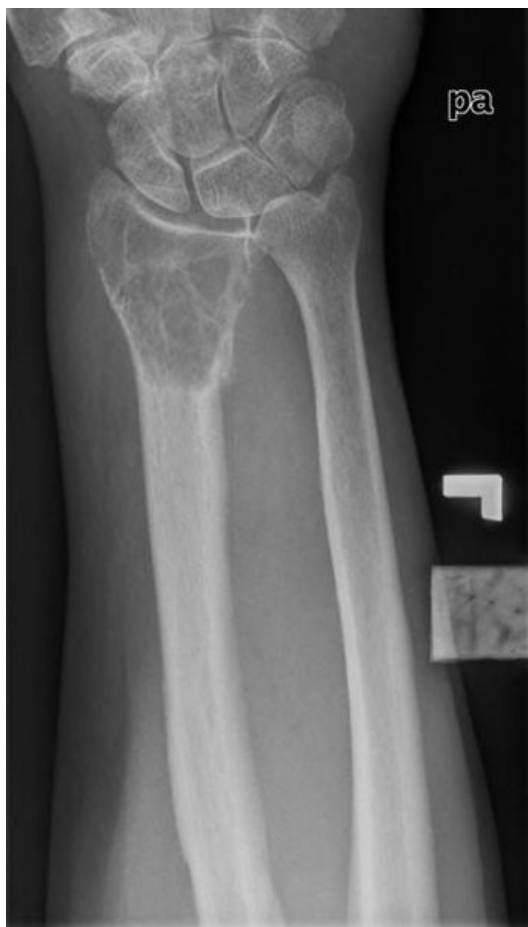

Soubor:832c03aebd2a2e2dbbdf35f4eb00e8 big gallery.jpg



Size of this preview: 340 × 600 pixels.

Original file (357 × 630 pixels, file size: 18 KB, MIME type: image/jpeg)

Popis

Paraartikulární lytická léze distálního radia se septy bez agresivní periostální reakce, proximální okraj léze slabě definovatelný, muž 70 let, pravděpodobnost patologické fraktury

Zdroj

<http://radiopaedia.org/cases/para-articular-lytic-lesion>

Datum

2014-10-12

Autor

Dr Frank Gaillard

Licence

Tento soubor podléhá licenci Creative Commons *Uvedte původ - Nevyužívejte komerčně - Zachovejte licenci 3.0 Mezinárodní* (<http://creativecommons.org/licenses/by-nc-sa/3.0/deed.cs>)

Dílo smíte:

- **Šířit** — kopírovat, distribuovat a sdělovat veřejnosti.
- **Upravovat** — pozměňovat, doplňovat, využívat celý nebo částečně v jiných dílech.

Za těchto podmínek:




- **Uvedte původ** — Máte povinnost uvést údaje o autorovi a tomto díle způsobem, který stanovil autor nebo poskytovatel licence (ne však tak,

- aby vznikl dojem, že podporují vás nebo způsob, jakým dílo užíváte).
- **Zachovejte licenci** — Pokud toto dílo jakkoliv upravíte nebo použijete ve svém díle, máte povinnost výsledek své práce šířit pod stejnou nebo slučitelnou licenci.
 - **Neužívejte komerčně** — Toto dílo nesmíte využít pro komerční účely.

Toto shrnutí vyjadřuje v obecném jazyce základní podmínky licenčního ujednání Creative Commons (<https://creativecommons.org>), které je pro vás závazné v plném znění. Existenci zde uvedené verze licence ověříte pomocí zkoušky funkčnosti odkazu na ni (<http://creativecommons.org/licenses/by-nc-sa/3.0/deed.cs>).

File history

Click on a date/time to view the file as it appeared at that time.

	Date/Time	Thumbnail	Dimensions	User	Comment
current	12:01, 12 October 2014		357 × 630 (18 KB)	Jonas (talk contribs)	{{Soubor popis = Paraartikulární lytická léze distálního radia se septy bez agresivní periostální reakce, proximální okraj léze slabě definovatelný, muž 70 let, pravděpodobnost patologické fraktury zdroj = http://radiopaedia.org/case...

You cannot overwrite this file.

File usage

The following page uses this file:

- Metastatické postižení skeletu