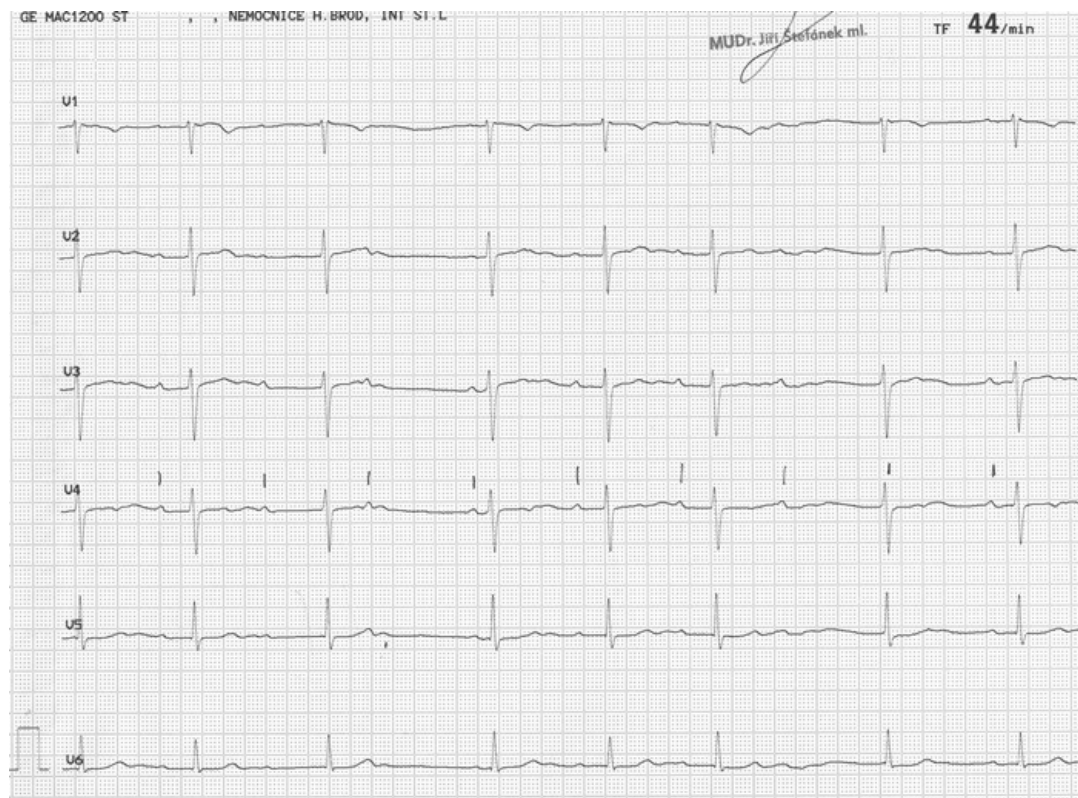


# Soubor:AV blok III.st..jpg



This image can contain annotations.  
Move the mouse over the image to display.  
No higher resolution available.

AV\_blok\_III.st..jpg (700 × 516 pixels, file size: 181 KB, MIME type: image/jpeg)

 **Open in Media Viewer** 

## Popis

85letý pacient dosud neléčený, byl přijat pro kolapsový stav. Na EKG tento nález (k dispozici mám záznam svodů V1-V6). Je zde patrná bradykardie. Zcela jistě jde o AV blok, nejsem si jen 100% jistý, zda se jedná o AV blok II. stupně Wenckebach nebo AV blok III. stupně. Pokusil jsem se vyznačit čárkami vlny P ve svodě V4. Zdá se, že jsou stejně daleko od sebe, a zcela nezávisle na komplexech QRS, což by svědčilo spíše pro AV III. stupně, záznam je však příliš krátký. Pacient naneštěstí trpěl noční zmateností, a proto nemohl být vybaven trvalým EKG telemetrem. Kromě vlastního určení typu arytmie bude u tohoto pacienta nutné zhodnotit možnost eventuální kardiostimulace s přihlédnutím k jeho celkovému stavu.

Pozn.: Vzhledem k těžké zmatenosti a nespolupráci nebyla nakonec kardiostimulace indikována. Přesný typ arytmie nebyl dále určován, protože výsledek by neměl žádnou faktickou výstupní hodnotu.

## Zdroj

ŠTEFÁNEK, Jiří. *Medicína, nemoci, studium na 1. LF UK* [online]. [cit. 2015-12-20]. <<http://www.stefajir.cz/?q=ekg-z-praxe>>.

## Datum

2015-12-20

## Autor

Jiří Štefánek

**Tento soubor podléhá licenci Creative Commons *Uveďte původ - Neužívejte komerčně - Nezpracovávejte* 3.0 Česko (<http://creativecommons.org/licenses/by-nc-nd/3.0/cz/deed.cs>)**

Licence

Dílo smíte:

- **Šířit** — kopírovat, distribuovat a sdělovat veřejnosti.

Za těchto podmínek:



- **Uveďte původ** — Máte povinnost uvést údaje o autorovi a tomto díle způsobem, který stanovil autor nebo poskytovatel licence (ne však tak, aby vznikl dojem, že podporují vás nebo způsob, jakým dílo užíváte).
- **Nezpracovávejte** — Toto dílo nesmíte pozměňovat, doplňovat, využívat celé nebo částečně v jiných dílech.
- **Neužívejte komerčně** — Toto dílo nesmíte využít pro komerční účely.

Toto shrnutí vyjadřuje v obecném jazyce základní podmínky licenčního ujednání Creative Commons (<https://creativecommons.org>), které je pro vás závazné v plném znění. Existenci zde uvedené verze licence ověříte pomocí zkoušky funkčnosti odkazu na ni (<http://creativecommons.org/licenses/by-nc-nd/3.0/cz/deed.cs>).

Popis kartičky

AV blok III. stupně

85letý pacient dosud neléčený, byl přijat pro kolapsový stav. Na EKG tento nález (k dispozici záznam svodů V1 až V6). Je zde patrná bradykardie. Zcela jistě jde o AV blok, nejsem si jen 100% jistý, zda se jedná o AV blok II. stupně Wenckebach nebo AV blok III. stupně. Pokusil jsem se vyznačit čárkami vlny P ve svodě V4. Zdá se, že jsou stejně daleko od sebe, a zcela nezávisle na komplexech QRS, což by svědčilo spíše pro AV III. stupně, záznam je však příliš krátký. Pacient naneštěstí trpěl noční zmateností, a proto nemohl být vybaven trvalým EKG telemetrem. Kromě vlastního určení typu arytmie bude u tohoto pacienta nutné zhodnotit možnost eventuální kardiostimulace s přihlédnutím k jeho celkovému stavu.

Pozn.: Vzhledem k těžké zmatenosti a nespolupráci nebyla nakonec kardiostimulace indikována. Přesný typ arytmie nebyl dále určován, protože výsledek by neměl žádnou faktickou výstupní hodnotu.

File history

Click on a date/time to view the file as it appeared at that time.

	Date/Time	Thumbnail	Dimensions	User	Comment
current	10:42, 20 December 2015		700 × 516 (181 KB)	Zef (talk   contribs)	VicuñaUploader 1.18

You cannot overwrite this file.

File usage

There are no pages that use this file.

Metadata

This file contains additional information, probably added from the digital camera or scanner used to create or digitize it.

If the file has been modified from its original state, some details may not fully reflect the modified file.

Camera manufacturer	Canon
Camera model	CanoScan LiDE 100