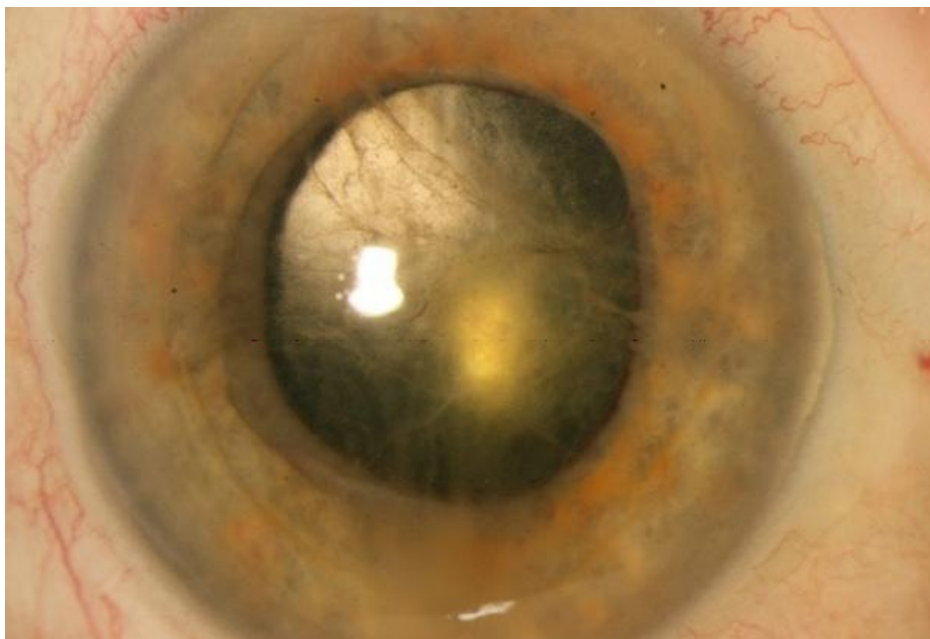


Soubor:Akutní iridocyklitida.jpg



This image can contain annotations.
Move the mouse over the image to display.
No higher resolution available.

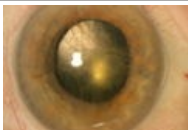
Akutní_iridocyklitida.jpg (605 × 413 pixels, file size: 33 KB, MIME type: image/jpeg)

 [Open in Media Viewer](#) 

Popis	akutní iridocyklitida - fibrinová vlánka
Zdroj	Oční klinika FN Hradec Králové
Datum	2012-12-05
Autor	Oční klinika FN Hradec Králové
Licence	Vyhrazeno jen pro přímé užití na stránkách WikiSkriptu.eu

File history

Click on a date/time to view the file as it appeared at that time.

	Date/Time	Thumbnail	Dimensions	User	Comment
current	13:50, 5 December 2012		605 × 413 (33 KB)	Adnav (talk contribs)	{{Soubor popis = akutní iridocyklitida - fibrinová vlánka zdroj = Oční klinika FN Hradec Králové datum = 2012-12-05 autor = Oční klinika FN Hradec Králové licence = {{WS_licence}} }} Kategorie:Oční lékařství Kategorie:Obrázky

You cannot overwrite this file.

File usage

The following page uses this file:

- Uživatelka:Adnav/Pískoviště

Metadata

This file contains additional information, probably added from the digital camera or scanner used to create or digitize it.

If the file has been modified from its original state, some details may not fully reflect the modified file.