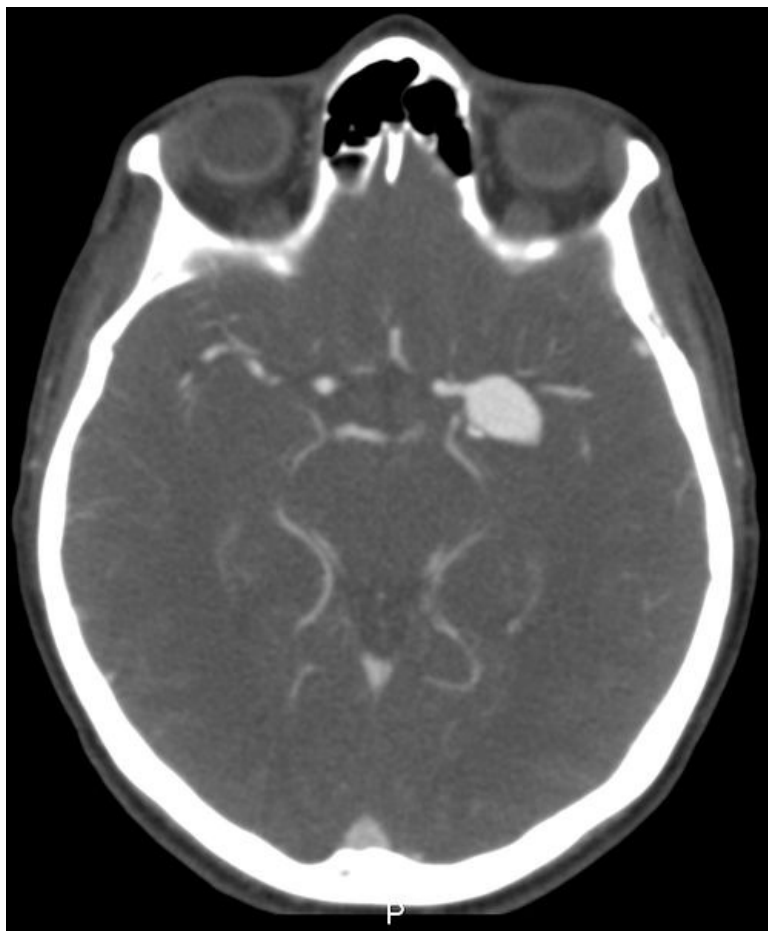


Soubor:Aneuryzma ACM vlevo.jpg



Size of this preview: 498 × 600 pixels.


Original file (787 × 948 pixels, file size: 174 KB, MIME type: image/jpeg)

Popis	CT zobrazení aneuryzmatu a. cerebri mediae
Zdroj	Radiologická klinika FNHK
Datum	2012-10-10
Autor	Radiologická klinika FNHK

Licence	<p>Tento soubor podléhá licenci Creative Commons <i>Uvedte původ</i> 3.0 Mezinárodní (http://creativecommons.org/licenses/by/3.0/deed.cs)</p> <p>Dílo smíte:</p> <ul style="list-style-type: none">▪ Šířit — kopírovat, distribuovat a sdělovat veřejnosti.▪ Upravovat — pozměňovat, doplňovat, využívat celý nebo částečně v jiných dílech.▪ Využívat komerčně. <p> Za těchto podmínek:</p> <ul style="list-style-type: none">▪ Uvedte původ — Máte povinnost uvést údaje o autorovi a tomto díle způsobem, který stanovil autor nebo poskytovatel licence (ne však tak, aby vznikl dojem, že podporují vás nebo způsob, jakým dílo užíváte). <p><small>Toto shrnutí vyjadřuje v obecném jazyce základní podmínky licenčního ujednání Creative Commons (https://creativecommons.org), které je pro vás závazné v plném znění. Existenci zde</small></p>
----------------	---

File history

Click on a date/time to view the file as it appeared at that time.

	Date/Time	Thumbnail	Dimensions	User	Comment
current	14:41, 10 October 2012		787 × 948 (174 KB)	Adnav (talk contribs)	{{Soubor popis = CT zobrazení aneuryzmatu a. cerebri mediae zdroj = Radiologická klinika FNHK datum = 2012-10-10 autor = Radiologická klinika FNHK licence = {{cc by 3.0}} }} Kategorie:Radiodiagnostika Kategorie:Obrázky

You cannot overwrite this file.

File usage

The following page uses this file:

- Aneurysma

Metadata

This file contains additional information, probably added from the digital camera or scanner used to create or digitize it.

If the file has been modified from its original state, some details may not fully reflect the modified file.