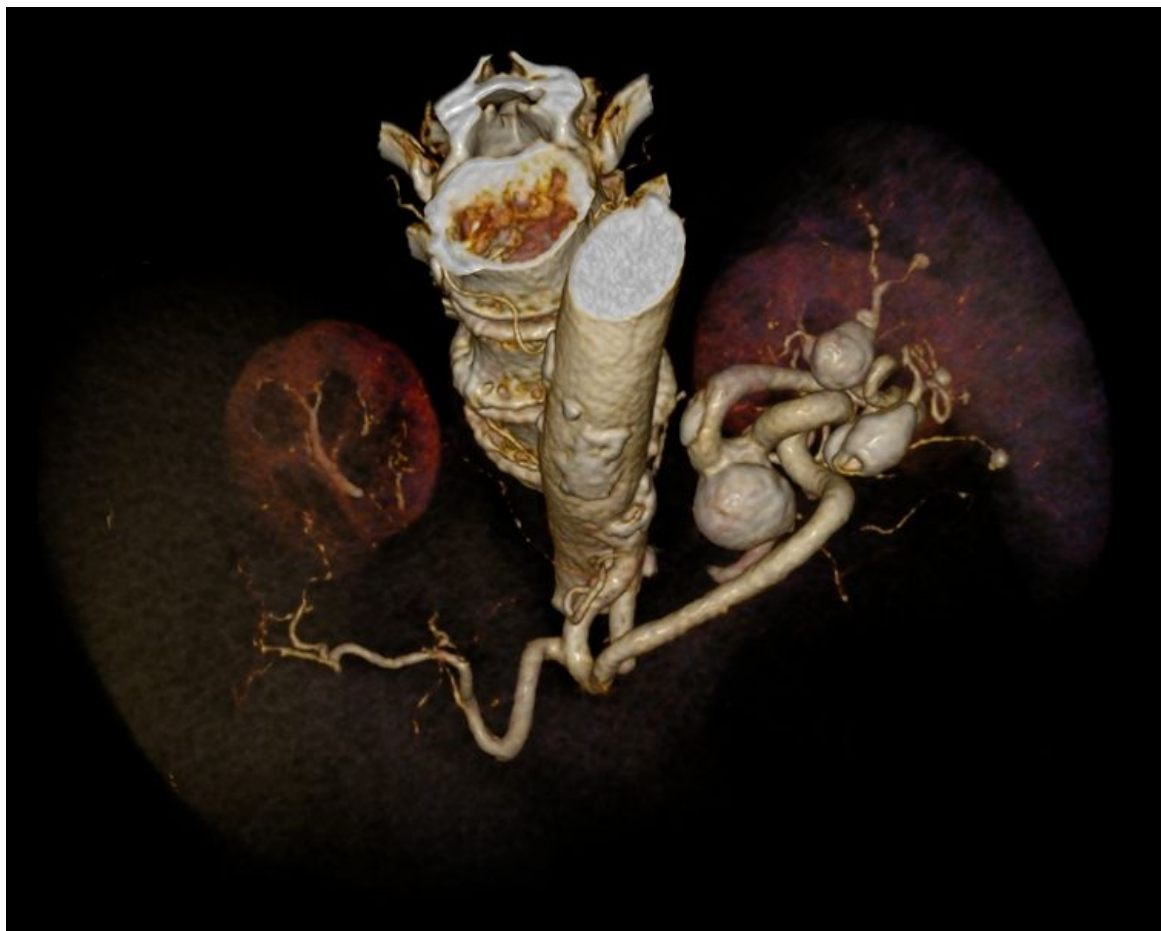

# Soubor:Aneuryzmata lienální tepny.jpg



Size of this preview: 757 × 600 pixels.

Original file (1,050 × 832 pixels, file size: 287 KB, MIME type: image/jpeg)

**Popis** CT 3D rekonstrukce aneuryzmat lienální tepny

**Zdroj** Radiologická klinika FNHK

**Datum** 2012-10-10

**Autor** Radiologická klinika FNHK

**Licence**

**Tento soubor podléhá licenci Creative Commons *Uvedte původ* 3.0 Mezinárodní (<http://creativecommons.org/licenses/by/3.0/deed.cs>)**

**Dílo smíte:**

- **Šířit** — kopírovat, distribuovat a sdělovat veřejnosti.
- **Upravovat** — pozměňovat, doplňovat, využívat celý nebo částečně v jiných dílech.
- **Využívat komerčně.**



**Za těchto podmínek:**

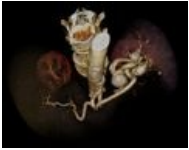
- **Uvedte původ** — Máte povinnost uvést údaje o autorovi a tomto díle způsobem, který stanovil autor nebo poskytovatel licence (ne však tak, aby vznikl dojem, že podporují vás nebo způsob, jakým dílo užíváte).

Toto shrnutí vyjadřuje v obecném jazyce základní podmínky licenčního ujednání Creative Commons (<https://creativecommons.org>), které je pro vás závazné v plném znění. Existenci zde



## File history

Click on a date/time to view the file as it appeared at that time.

	Date/Time	Thumbnail	Dimensions	User	Comment
current	<b>14:49, 10 October 2012</b>		1,050 × 832 (287 KB)	Adnav (talk   contribs)	{{Soubor  popis = CT 3D rekonstrukce aneuryzmat lienální tepny  zdroj = Radiologická klinika FNHK  datum = 2012-10-10  autor = Radiologická klinika FNHK  licence = {{cc by 3.0}} }} Kategorie:Radiagnostika Kategorie:Obrázky

You cannot overwrite this file.

## File usage

The following page uses this file:

- Aneurysma

## Metadata

This file contains additional information, probably added from the digital camera or scanner used to create or digitize it.

If the file has been modified from its original state, some details may not fully reflect the modified file.