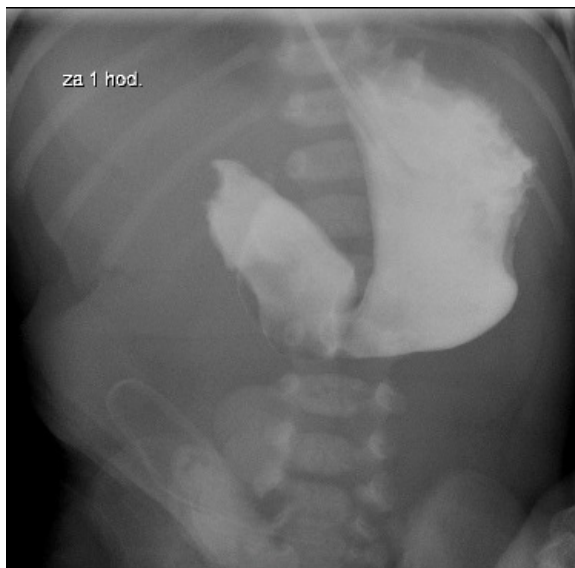


Soubor:Atrezie duodena - kontrast pasaz.jpg



No higher resolution available.

Atrezie_duodena_-_kontrast_pasaz.jpg (372 × 367 pixels, file size: 31 KB, MIME type: image/jpeg)

Popis	RTG snímek zhotovený hodinu po podání kontrastu do žaludku k potvrzení diagnózy u atrezie duodena
Zdroj	FNM KZM
Datum	2013
Autor	FNM KZM
Licence	Vyhrazeno jen pro přímé užití na stránkách WikiSkripta.eu

File history

Click on a date/time to view the file as it appeared at that time.

	Date/Time	Thumbnail	Dimensions	User	Comment
current	10:14, 22 November 2017		372 × 367 (31 KB)	Reichs (talk contribs)	{{Soubor popis = RTG snímek zhotovený hodinu po podání kontrastu do žaludku k potvrzení diagnózy u atrezie duodena zdroj = FNM KZM datum = 2013 autor = FNM KZM licence = {{WS_licence}} }} Kategorie:pediatrie Kategorie:chirurgie [[K...

You cannot overwrite this file.

File usage

The following 2 pages use this file:

- Atrézie a stenózy tenkého střeva
- Vrozené vady gastrointestinálního traktu