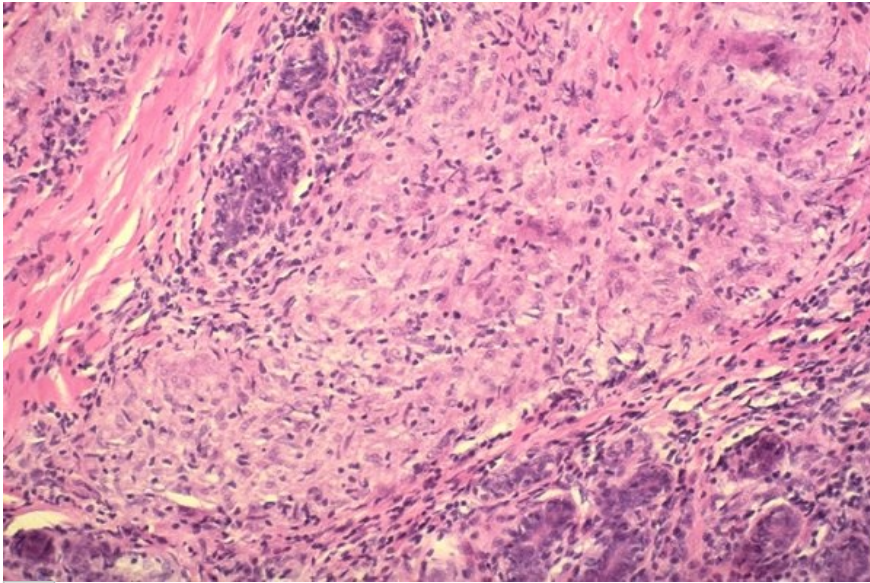


Soubor:Extrapulmonální sarkoidóza - prs.jpg



This image can contain annotations.
Move the mouse over the image to display.
No higher resolution available.

Extrapulmonální_sarkoidóza_-_prs.jpg (600 × 398 pixels, file size: 88 KB, MIME type: image/jpeg)



Open in Media Viewer



Popis	Extrapulmonální sarkoidóza, prs.
Zdroj	http://granuloma.homestead.com/sarcoidosis_extrapulmonary.html
Datum	2012-06-22
Autor	Yale Rosen, M.D.

Licence	<p>Tento soubor podléhá licenci Creative Commons <i>Uvedte původ - Neužívejte komerčně - Nezpracovávejte</i> 3.0 Česko (http://creativecommons.org/licenses/by-nc-nd/3.0/cz/deed.cs) Dílo smíte:</p> <ul style="list-style-type: none">▪ Šířit — kopírovat, distribuovat a sdělovat veřejnosti. <p>Za těchto podmínek:</p> <ul style="list-style-type: none">▪ Uvedte původ — Máte povinnost uvést údaje o autorovi a tomto díle způsobem, který stanovil autor nebo poskytovatel licence (ne však tak, aby vznikl dojem, že podporují vás nebo způsob, jakým dílo užíváte).▪ Nezpracovávejte — Toto dílo nesmíte pozměňovat, doplňovat, využívat celé nebo částečně v jiných dílech.▪ Neužívejte komerčně — Toto dílo nesmíte využít pro komerční účely. <p>Toto shrnutí vyjadřuje v obecném jazyce základní podmínky licenčního ujednání Creative Commons (http://creativecommons.org), které je pro vás závazné v plném znění. Existenci zde uvedené verze licence ověříte pomocí zkoušky funkčnosti odkazu na ni (http://creativecommons.org/licenses/by-nc-nd/3.0/cz/deed.cs).</p>
----------------	---

File history

Click on a date/time to view the file as it appeared at that time.

