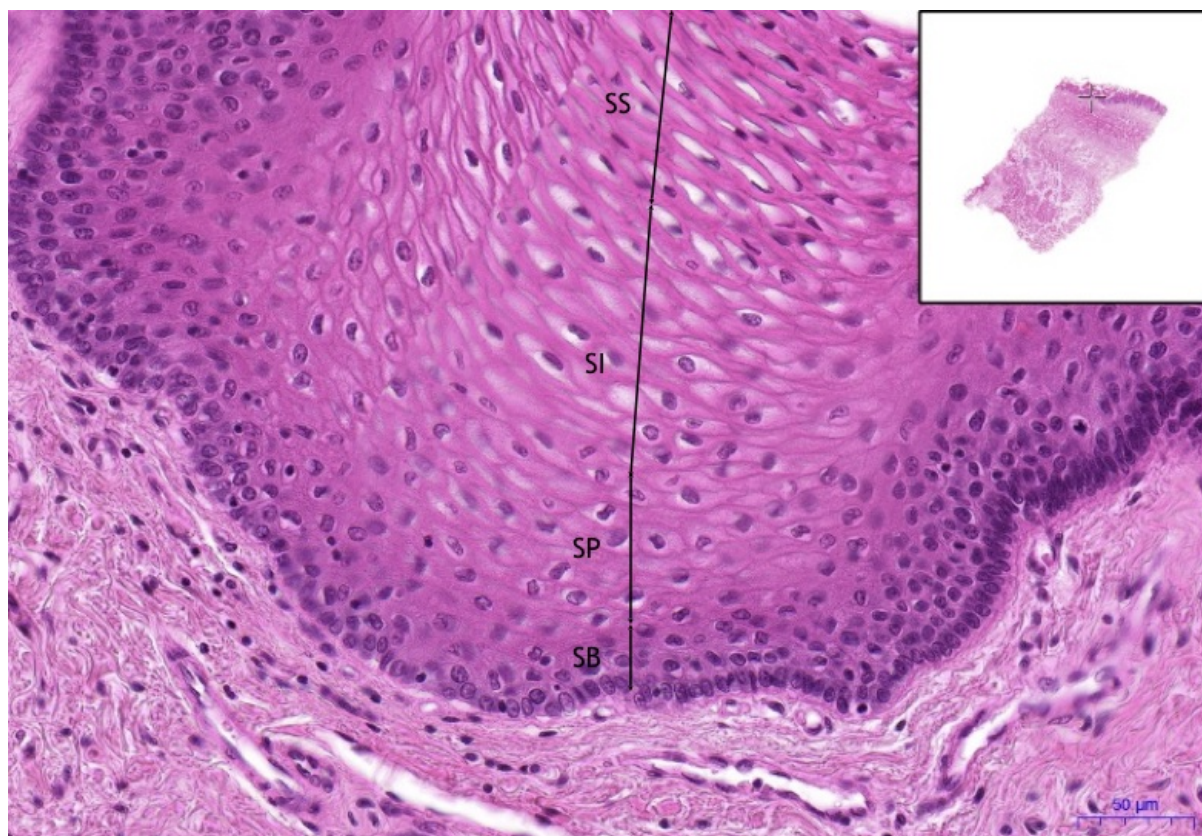


Soubor: Jazyk-hřbet - Dorsum of tongue, HE 20x.jpeg



No higher resolution available.

Jazyk-hřbet_-_Dorsum_of_tongue,_HE_20x.jpeg (783 × 540 pixels, file size: 624 KB, MIME type: image/jpeg)

Open in Media Viewer

Popis Jazyk-hřbet / Dorsum of tongue, HE 20x

Zdroj vlastní dílo

Datum 2018-12-04

Autor Ústav histologie a embryologie 3. LF UK

Licence

Tento soubor podléhá licenci Creative Commons *Uvedte původ - Neužívejte komerčně - Nezpracovávejte* 3.0 Česko (<http://creativecommons.org/licenses/by-nc-nd/3.0/cz/deed.cs>)

Dílo smíte:

- **Šířit** — kopírovat, distribuovat a sdělovat veřejnosti.

Za těchto podmínek:

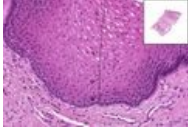


- **Uvedte původ** — Máte povinnost uvést údaje o autorovi a tomto díle způsobem, který stanovil autor nebo poskytovatel licence (ne však tak, aby vznikl dojem, že podporují vás nebo způsob, jakým dílo užíváte).
- **Nezpracovávejte** — Toto dílo nesmíte pozměňovat, doplňovat, využívat celé nebo částečně v jiných dílech.
- **Neužívejte komerčně** — Toto dílo nesmíte využít pro komerční účely.

Toto shrnutí vyjadřuje v obecném jazyce základní podmínky licenčního ujednání Creative Commons (<https://creativecommons.org>), které je pro vás závazné v plném znění. Existenci zde uvedené verze licence ověříte pomocí zkoušky funkčnosti odkazu na ni (<http://creativecommons.org/licenses/by-nc-nd/3.0/cz/deed.cs>).

File history

Click on a date/time to view the file as it appeared at that time.

| | Date/Time | Thumbnail | Dimensions | User | Comment |
|---------|-------------------------------|---|--------------------|-----------------------------|---|
| current | 00:39, 4 December 2018 |  | 783 × 540 (624 KB) | Mr.neuron (talk contribs) | {{Soubor popis = Jazyk-hřbet / Dorsum of tongue, HE 20x zdroj = {{vlastní dílo}} datum = 2018-12-04 autor = Ústav histologie a embryologie 3. LF UK licence = {{cc by-nc-nd 3.0 cz}} }} Kategorie:Histologické preparáty [[Kategorie:Obrá... |

You cannot overwrite this file.

File usage

The following page uses this file:

- Jazyk - dorsum / Dorsum of tongue - HE