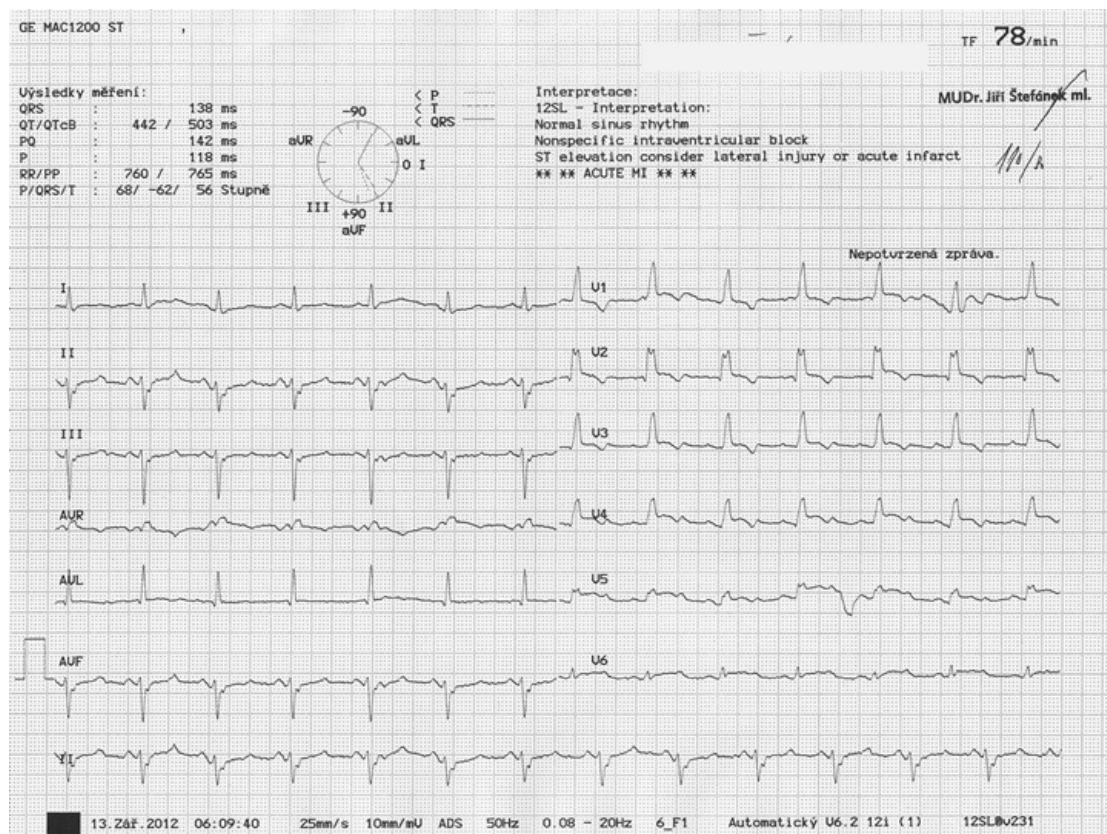


Soubor:LAH, RBBB, STEMI přední stěny.jpg



No higher resolution available.

LAH,_RBBB,_STEMI_přední_stěny.jpg (720 × 539 pixels, file size: 212 KB, MIME type: image/jpeg)

Popis

Cca 75letá pacientka hypertonička, jinak neléčená, byla přivezena RZP na ambulanci pro bolest na hrudi vystřelující do LHK. V RZP natočeno EKG, kde nebyly akutní ischemické změny a odesláno do spádového kardiocentra, doporučen převoz na spádovou interní ambulanci. Zde natočeno nové EKG, kde vidíme LAH a RBBB (tedy bifascikulární blok). Kromě něj si ovšem povšimneme lehké elevace ST ve V3 až V6 se zrcadlovou depresí ST ve II, III, aVF. Stav hodnocen jako rozvíjející se STEMI přední stěny a pacientka odeslána do kardiocentra k provedení SKG. Na SKG těžký nález na koronárních tepnách, řešeno dvěma stenty, pacientka po zákroku ve stabilizovaném stavu.

Zdroj

ŠTEFÁNEK, Jiří. *Medicína, nemoci, studium na 1. LF UK* [online]. [cit. 2015-12-20]. <<http://www.stefajir.cz/?q=ekg-z-praxe>>.


Datum

2015-12-20

Autor

Jiří Štefánek

Licence



Tento soubor podléhá licenci Creative Commons *Uveďte původ - Neužívejte komerčně - Nezpracovávejte* 3.0 Česko (<http://creativecommons.org/licenses/by-nc-nd/3.0/cz/deed.cs>)

Dílo smíte:

- **Šířit** — kopírovat, distribuovat a sdělovat veřejnosti.

Za těchto podmínek:

- **Uveďte původ** — Máte povinnost uvést údaje o autorovi a tomto díle způsobem, který stanovil autor nebo poskytovatel licence (ne však tak, aby vznikl dojem, že podporují vás nebo způsob, jakým dílo užíváte).
- **Nezpracovávejte** — Toto dílo nesmíte pozměňovat, doplňovat, využívat

celé nebo částečně v jiných dílech.
▪ **Neužívejte komerčně** — Toto dílo nesmíte využít pro komerční účely.


Toto shrnutí vyjadřuje v obecném jazyce základní podmínky licenčního ujednání Creative Commons (<https://creativecommons.org>), které je pro vás závazné v plném znění. Existenci zde uvedené verze licence ověřte pomocí zkoušky funkčnosti odkazu na ni (<http://creativecommons.org/licenses/by-nc-nd/3.0/cz/deed.cs>).

Popis
kartičky

Bifascikulární blok
Cca 75letá pacientka hypertonička, jinak neléčená, byla přivezena RZP na ambulanci pro bolest na hrudi vystřelující do LHK. V RZP natočeno EKG, kde nebyly akutní ischemické změny a odesláno do spádového kardiocentra, doporučen převoz na spádovou interní ambulanci. Zde natočeno nové EKG, kde vidíme LAH a RBBB (tedy bifascikulární blok). Kromě něj si ovšem povšimneme lehké elevace ST ve V3 až V6 se zrcadlovou depresí ST ve II, III, aVF. Stav hodnocen jako rozvíjející se STEMI přední stěny a pacientka odeslána do kardiocentra k provedení SKG. Na SKG těžký nález na koronárních tepnách, řešeno dvěma stenty, pacientka po zákroku ve stabilizovaném stavu.

File history

Click on a date/time to view the file as it appeared at that time.

	Date/Time	Thumbnail	Dimensions	User	Comment
current	11:04, 20 December 2015		720 × 539 (212 KB)	Zef (talk contribs)	VicuñaUploader 1.18

You cannot overwrite this file.

File usage

There are no pages that use this file.

Metadata

This file contains additional information, probably added from the digital camera or scanner used to create or digitize it.

If the file has been modified from its original state, some details may not fully reflect the modified file.

Camera manufacturer	Canon
Camera model	CanoScan LiDE 100