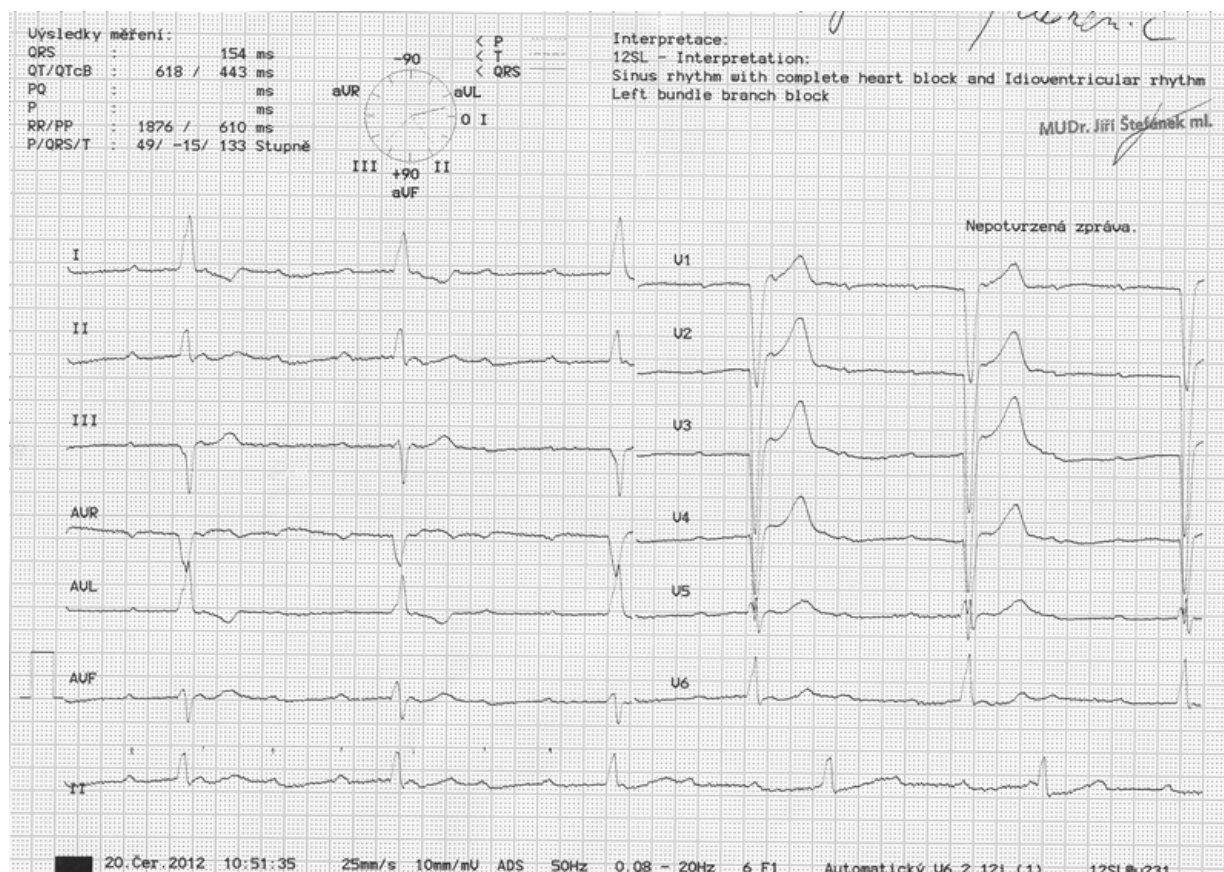


Soubor:LBBB, AV blok III.st..jpg



This image can contain annotations.
Move the mouse over the image to display.
No higher resolution available.

LBBB,_AV_blok_III.st..jpg (800 × 561 pixels, file size: 246 KB, MIME type: image/jpeg)

Open in Media Viewer

Popis

Pacient ročník 1928, kardiak, přivezen RZP pro kolapsový stav, nevolnost a zvracení. Byla přítomna dušnost a otoky DKK. Několikrát upadl, udeřil se do hlavy. Na EKG kromě LBBB je těžká bradykardie. V dlouhém svodu II úplně dole jsem si dovolil označit malými čárkami vlny P, které jsou zcela nezávislé na komplexech QRS. Jedná se tedy o AV blok III. stupně. Pacient byl hospitalizován na JIP, později mu byl implantován kardiostimulátor.

Zdroj

ŠTEFÁNEK, Jiří. *Medicína, nemoci, studium na 1. LF UK* [online]. [cit. 2015-12-20]. <<http://www.stefajir.cz/?q=ekg-z-praxe>>.

Datum

2015-12-20

Autor

Jiří Štefánek

Tento soubor podléhá licenci Creative Commons *Uveďte původ - Neužívejte komerčně - Nezpracovávejte* 3.0 Česko (<http://creativecommons.org/licenses/by-nc-nd/3.0/cz/deed.cs>)

Dílo smíte:

- **Šířit** — kopírovat, distribuovat a sdělovat veřejnosti.

Licence



Za těchto podmínek:

- **Uvedte původ** — Máte povinnost uvést údaje o autorovi a tomto díle způsobem, který stanovil autor nebo poskytovatel licence (ne však tak, aby vznikl dojem, že podporují vás nebo způsob, jakým dílo užíváte).
- **Nezpracovávejte** — Toto dílo nesmíte pozměňovat, doplňovat, využívat celé nebo částečně v jiných dílech.
- **Neužívejte komerčně** — Toto dílo nesmíte využít pro komerční účely.

Toto shrnutí vyjadřuje v obecném jazyce základní podmínky licenčního ujednání Creative Commons (<https://creativecommons.org>), které je pro vás závazné v plném znění. Existenci zde uvedené verze licence ověříte pomocí zkoušky funkčnosti odkazu na ni (<http://creativecommons.org/licenses/by-nc-nd/3.0/cz/deed.cs>).

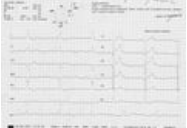
Popis kartičky

AV blok III. stupně

Pacient ročník 1928, kardiak, přivezen RZP pro kolapsový stav, nevolnost a zvracení. Byla přítomna dušnost a otoky DKK. Několikrát upadl, udeřil se do hlavy. Na EKG kromě LBBB je těžká bradykardie. V dlouhém svodu II úplně dole jsem si dovolil označit malými čárkami vlny P, které jsou zcela nezávislé na komplexech QRS. Jedná se tedy o AV blok III. stupně. Pacient byl hospitalizován na JIP, později mu byl implantován kardiostimulátor.

File history

Click on a date/time to view the file as it appeared at that time.

	Date/Time	Thumbnail	Dimensions	User	Comment
current	11:03, 20 December 2015		800 × 561 (246 KB)	Zef (talk contribs)	VicuñaUploader 1.18

You cannot overwrite this file.

File usage

There are no pages that use this file.

Metadata

This file contains additional information, probably added from the digital camera or scanner used to create or digitize it.

If the file has been modified from its original state, some details may not fully reflect the modified file.

Camera manufacturer	Canon
Camera model	CanoScan LiDE 100