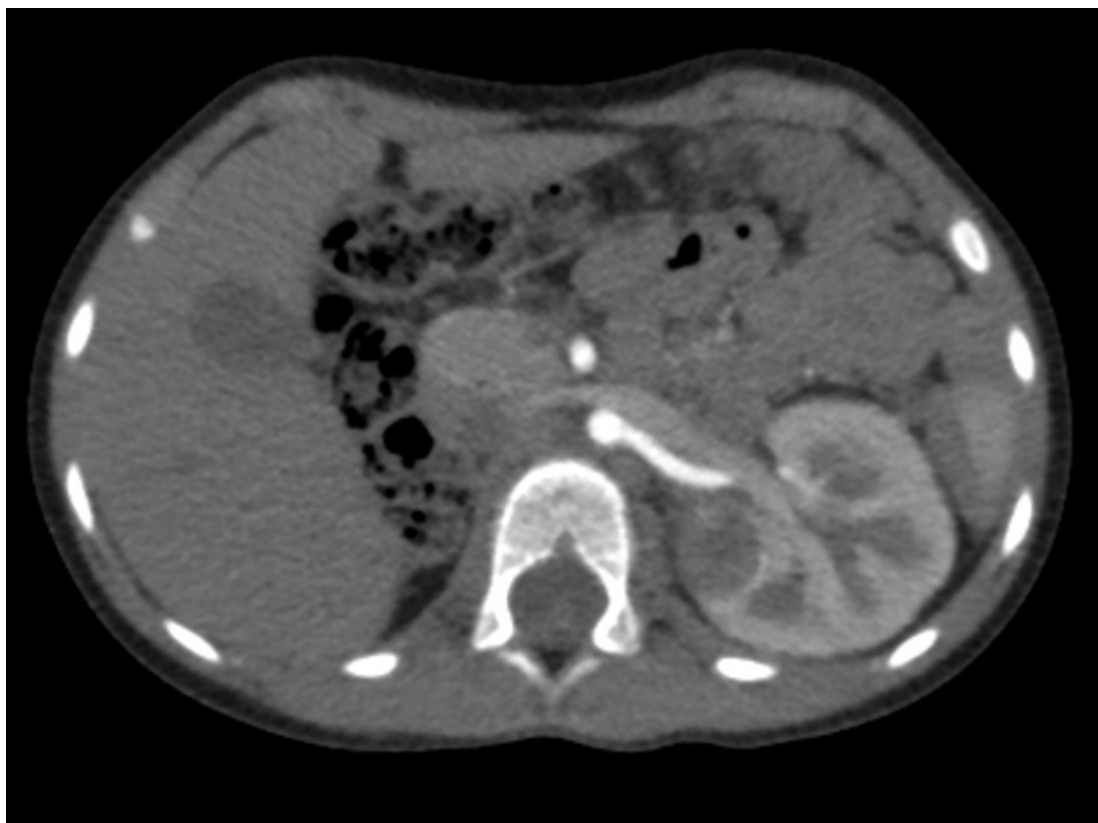


Soubor:Nefroblastom solitarni zdvojena ledvina.png



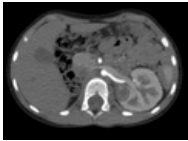
No higher resolution available.

Nefroblastom_solitarni_zdvojena_ledvina.png (715 × 531 pixels, file size: 280 KB, MIME type: image/png)

| | |
|----------------|-------------------------------------------------------------------------------------------------------------------------------------------------------------------------------------------------------------------------------------------------------------------------------------------------------------------------------------------------------------------------------------------------------------------------------------------------------------------------------------------------------------------------------------------------------------------------------------------------------------------------------------------------------------------------------------------------------------------------------------------------------------------------------------------------------------------------------------------------------------------------------------------------------------------------------------------------------------------------------------------------------------------------------------------------------------------------------------------------------------------------------------------------------------------------------------|
| Popis | Nefroblastom solitarni zdvojene ledviny u 4 lete pacientky po 2 cyklech neoadjuvantní chemoterapie. |
| Zdroj | vlastní dílo |
| Datum | 2017-06-01 |
| Autor | Reichs |
| Licence | <p>Tento soubor podléhá licenci Creative Commons <i>Uvedte původ</i> 3.0 Česko (http://creativecommons.org/licenses/by/3.0/cz/deed.cs)</p> <p>Dílo smíte:</p> <ul style="list-style-type: none">▪ Šířit — kopírovat, distribuovat a sdělovat veřejnosti.▪ Upravovat — pozměňovat, doplňovat, využívat celý nebo částečně v jiných dílech.▪ Využívat komerčně. <p>Za těchto podmínek:</p> <ul style="list-style-type: none">▪ Uvedte původ — Máte povinnost uvést údaje o autorovi a tomto díle způsobem, který stanovil autor nebo poskytovatel licence (ne však tak, aby vznikl dojem, že podporují vás nebo způsob, jakým dílo užíváte). <p>Toto shrnutí vyjadřuje v obecném jazyce základní podmínky licenčního ujednání Creative Commons (https://creativecommons.org), které je pro vás závazné v plném znění. Existenci zde uvedené verze licence ověřte pomocí zkoušky funkčnosti odkazu na ni (http://creativecommons</p> |

File history

Click on a date/time to view the file as it appeared at that time.

| | Date/Time | Thumbnail | Dimensions | User | Comment |
|---------|---------------------------|-----------------------------------------------------------------------------------|--------------------|--------------------------|---------------------------------------------------------------------------------------------------------------------------------------------------------------------------------------------------------------------------------------------|
| current | 09:30, 1 June 2017 |  | 715 × 531 (280 KB) | Reichs (talk contribs) | { {Soubor popis = Nefroblastom solitarní zdvojené ledviny u 4 lete pacientky po 2 cyklech neoadjuvantní chemoterapie. zdroj = { {vlastní dílo}} datum = 2017-06-01 autor = Reichs licence = { {cc by 3.0 cz}} } } [[Kategorie:pedia... |

You cannot overwrite this file.

File usage

The following page uses this file:

- Wilmsův tumor

Metadata

This file contains additional information, probably added from the digital camera or scanner used to create or digitize it.

If the file has been modified from its original state, some details may not fully reflect the modified file.