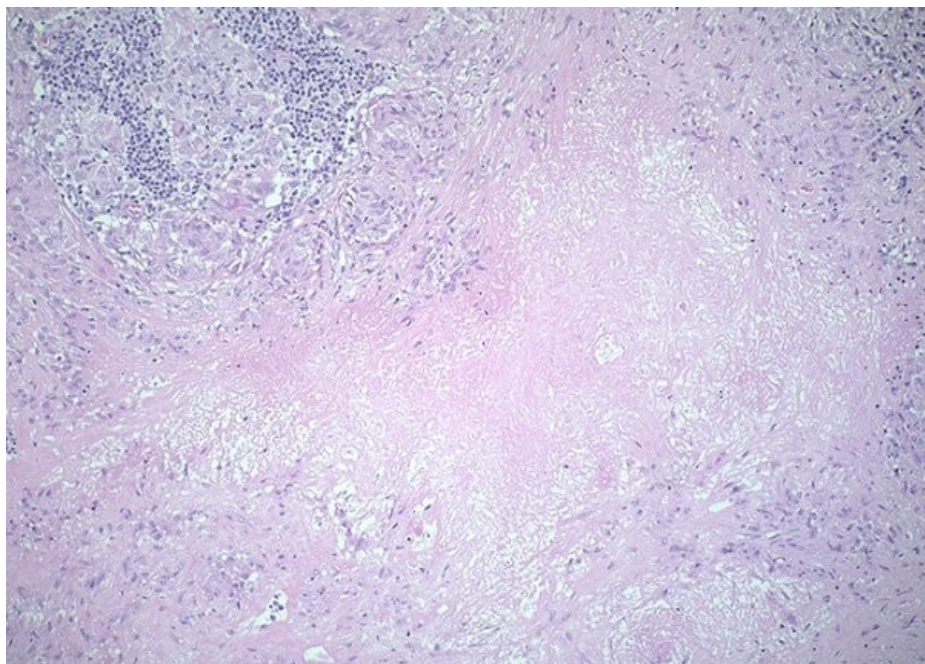


# Soubor:Nekróza u sarkoidózy 005.jpg



No higher resolution available.


Nekróza\_u\_sarkoidózy\_005.jpg (600 × 429 pixels, file size: 90 KB, MIME type: image/jpeg)

<b>Popis</b>	Sarkoidóza. Lymfatická uzlina s velkými ložisky splývající nekrózy. Takovýto rozsah nekrózy je pro sarkoidózu vzácný.
<b>Zdroj</b>	<a href="http://granuloma.homestead.com/sarcoidnecrosis.html">http://granuloma.homestead.com/sarcoidnecrosis.html</a>
<b>Datum</b>	2012-06-22
<b>Autor</b>	Yale Rosen, M.D.

<b>Licence</b>	<p><b>Tento soubor podléhá licenci Creative Commons <i>Uvedte původ - Neužívejte komerčně - Nezpracovávejte</i> 3.0 Česko</b> (<a href="http://creativecommons.org/licenses/by-nc-nd/3.0/cz/deed.cs">http://creativecommons.org/licenses/by-nc-nd/3.0/cz/deed.cs</a>)</p> <p><b>Dílo smíte:</b></p> <ul style="list-style-type: none"><li>▪ <b>Šířit</b> — kopírovat, distribuovat a sdělovat veřejnosti.</li></ul> <p><b>Za těchto podmínek:</b></p> <ul style="list-style-type: none"><li>▪ <b>Uvedte původ</b> — Máte povinnost uvést údaje o autorovi a tomto díle způsobem, který stanovil autor nebo poskytovatel licence (ne však tak, aby vznikl dojem, že podporují vás nebo způsob, jakým dílo užíváte).</li><li>▪ <b>Nezpracovávejte</b> — Toto dílo nesmíte pozměňovat, doplňovat, využívat celé nebo částečně v jiných dílech.</li><li>▪ <b>Neužívejte komerčně</b> — Toto dílo nesmíte využít pro komerční účely.</li></ul> <p>Toto shrnutí vyjadřuje v obecném jazyce základní podmínky licenčního ujednání Creative Commons (<a href="https://creativecommons.org">https://creativecommons.org</a>), které je pro vás závazné v plném znění. Existenci zde uvedené verze licence ověřte pomocí zkoušky funkčnosti odkazu na ni (<a href="http://creativecommons.org/licenses/by-nc-nd/3.0/cz/deed.cs">http://creativecommons.org/licenses/by-nc-nd/3.0/cz/deed.cs</a>).</p>
----------------	---

## File history

Click on a date/time to view the file as it appeared at that time.

	Date/Time	Thumbnail	Dimensions	User	Comment
current	<b>15:18, 22 June 2012</b>		600 × 429 (90 KB)	Dusan (talk   contribs)	{{Soubor  popis = Sarkoidóza. Lymfatická uzlina s velkými ložisky splývající nekrózy. Takovýto rozsah nekrózy je pro sarkoidózu vzácný.  zdroj = http://granuloma.homestead.com/sarcoidnecrosis.html  datum = 2012-06-22  autor = Yale Rosen, M.D.

You cannot overwrite this file.

## File usage

There are no pages that use this file.

## Metadata

This file contains additional information, probably added from the digital camera or scanner used to create or digitize it.

If the file has been modified from its original state, some details may not fully reflect the modified file.