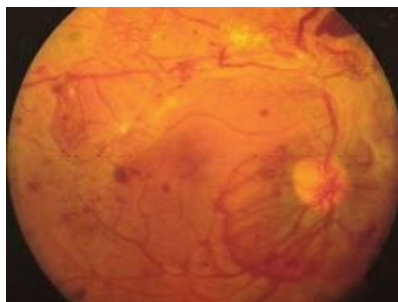


Soubor:PDR - fibrovaskulární proliferace.jpg



No higher resolution available.

PDR_-_fibrovaskulární_proliferace.jpg (256 × 193 pixels, file size: 12 KB, MIME type: image/jpeg)

Popis proliferativní diabetická retinopatie - známky fibrovaskulární proliferace

Zdroj Oční klinika FN Hradec Králové

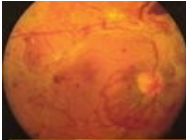
Datum 2013-03-19

Autor Oční klinika FN Hradec Králové

Licence Vyhrazeno jen pro přímé užití na stránkách WikiSkripta.eu

File history

Click on a date/time to view the file as it appeared at that time.

	Date/Time	Thumbnail	Dimensions	User	Comment
current	13:37, 19 March 2013		256 × 193 (12 KB)	Adnav (talk contribs)	{ {Soubor popis = proliferativní diabetická retinopatie - známky fibrovaskulární proliferace zdroj = Oční klinika FN Hradec Králové datum = 2013-03-19 autor = Oční klinika FN Hradec Králové licence = { {WS_licence}} } } [[Kategorie:Očn...

You cannot overwrite this file.

File usage

The following 4 pages use this file:

- Komplikace diabetu mellitu
- Panlaserfotokoagulace
- Uživatelka:Adnav/Pískoviště
- Uživatel:DenKazeka/Pískoviště8

Metadata

This file contains additional information, probably added from the digital camera or scanner used to create or digitize it.

If the file has been modified from its original state, some details may not fully reflect the modified file.