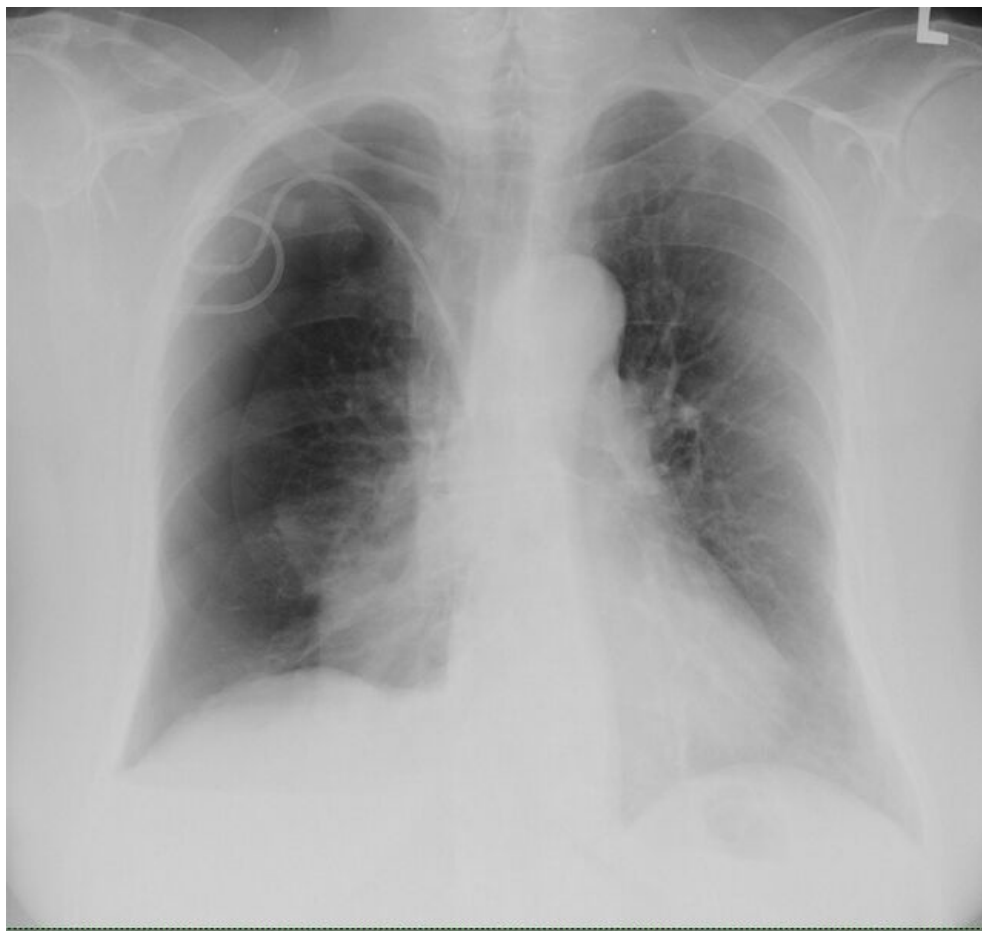

Soubor:PNO vpravo.jpg



Size of this preview: 639 × 600 pixels.


Original file (1,047 × 983 pixels, file size: 413 KB, MIME type: image/jpeg)

Popis	RTG pneumothorax vpravo, iatrogeně po zavedení ČŽK
Zdroj	Radiologická klinika FNHK
Datum	2012-05-26
Autor	Radiologická klinika FNHK

Licence	<p>Tento soubor podléhá licenci Creative Commons <i>Uvedte původ</i> 3.0 Česko (http://creativecommons.org/licenses/by/3.0/cz/deed.cs)</p> <p>Dílo smíte:</p> <ul style="list-style-type: none">▪ Šířit — kopírovat, distribuovat a sdělovat veřejnosti.▪ Upravovat — pozměňovat, doplňovat, využívat celý nebo částečně v jiných dílech.▪ Využívat komerčně. <p> Za těchto podmínek:</p> <ul style="list-style-type: none">▪ Uvedte původ — Máte povinnost uvést údaje o autorovi a tomto díle způsobem, který stanovil autor nebo poskytovatel licence (ne však tak, aby vznikl dojem, že podporují vás nebo způsob, jakým dílo užíváte). <p><small>Toto shrnutí vyjadřuje v obecném jazyce základní podmínky licenčního ujednání Creative Commons (https://creativecommons.org), které je pro vás závazné v plném znění. Existenci zde</small></p>
----------------	---

File history

Click on a date/time to view the file as it appeared at that time.

	Date/Time	Thumbnail	Dimensions	User	Comment
current	16:40, 26 May 2012		1,047 × 983 (413 KB)	Adnav (talk contribs)	{{Soubor popis = RTG pneumothorax vpravo, iatrogenně po zavedení CŽK zdroj = Radiologická klinika FNHK datum = 2012-05-26 autor = Radiologická klinika FNHK licence = {{cc by 3.0 cz}} }} Kategorie:Radiagnostika Kategorie:Pneumologie [[

You cannot overwrite this file.

File usage

The following 3 pages use this file:

- Centrální žilní vstup
- Pneumotorax
- Příznaky a fyzikální nálezy u onemocnění pleury

Metadata

This file contains additional information, probably added from the digital camera or scanner used to create or digitize it.

If the file has been modified from its original state, some details may not fully reflect the modified file.