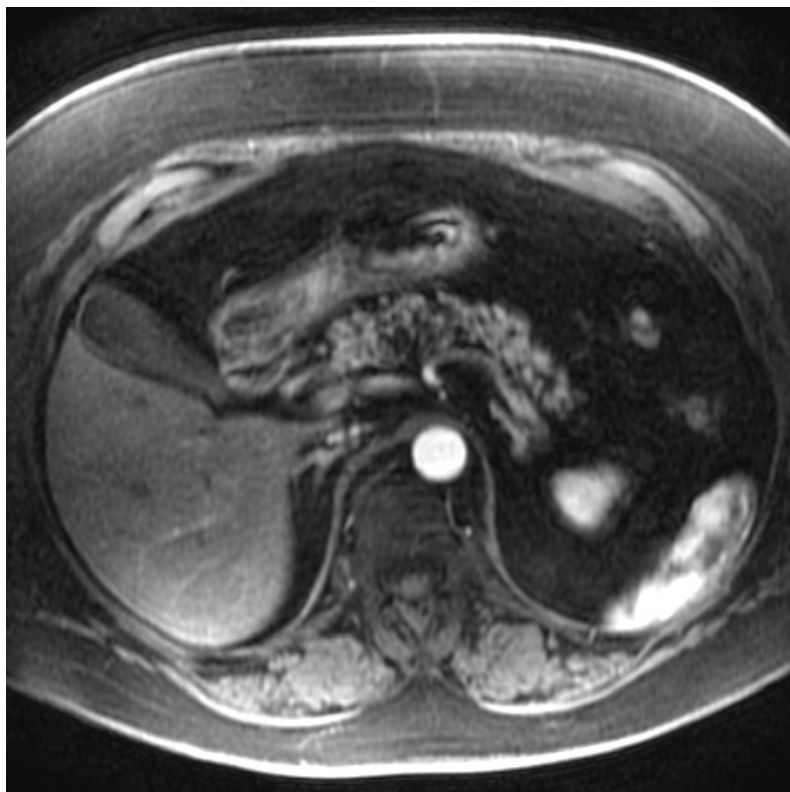


# Soubor:Pancreatic-lipomatosis-1.jpg



This image can contain annotations.  
Move the mouse over the image to display.  
No higher resolution available.

Pancreatic-lipomatosis-1.jpg (512 × 512 pixels, file size: 112 KB, MIME type: image/jpeg)

 **Open in Media Viewer** 

## Popis

**Popis** lipomatóza pankreatu

**Zdroj** Case courtesy of Dr Roberto Schubert, <a href="https://radiopaedia.org/">Radiopaedia.org</a>. From the case <a href="https://radiopaedia.org/cases/16586">rID: 16586</a>

**Datum** 19.10.2019

**Autor** Dr Roberto Schubert

## Licence

**Tento soubor podléhá licenci Creative Commons *Potvrzení o statusu volného díla (CC0) 1.0* (<http://creativecommons.org/publicdomain/zero/1.0/deed.cs>)**

**Dílo smíte:**

- Kopírovat, upravovat, distribuovat a zpracovávat, a to i pro komerční účely, bez získávání dalšího souhlasu.

**Za těchto podmínek:**

- Osoba, která k dílu přiložila toto prohlášení, souhlasila s vystavením tohoto díla jako díla volného a celosvětově se vzdala všech svých autorských práv k dílu, včetně všech práv souvisejících a práv příbuzných v rozsahu, který je povolen zákonem. Při užití nebo citování

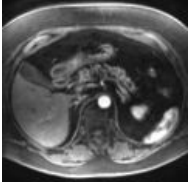


díla nesmíte naznačovat, že je dílo užito se souhlasem autora původního díla nebo osoby, která toto dílo určila jako dílo, které není předmětem ochrany autorských práv.

Toto shrnutí vyjadřuje v obecném jazyce základní podmínky licenčního ujednání Creative Commons (<https://creativecommons.org>), které je pro vás závazné v plném znění. Existenci zde uvedené verze licence ověříte pomocí zkoušky funkčnosti odkazu na ni (<http://creativecommons.org/publicdomain/zero/1.0/deed.cs>).

## File history

Click on a date/time to view the file as it appeared at that time.

	Date/Time	Thumbnail	Dimensions	User	Comment
current	<b>15:45, 19 October 2019</b>		512 × 512 (112 KB)	Lůca (talk   contribs)	{ {Soubor  popis = lipomatóza pankreatu  zdroj = Case courtesy of Dr Roberto Schubert, <a href="https://radiopaedia.org/">Radiopaedia.org</a>. From the case <a href="https://radiopaedia.org/cases/16586">rID: 16586</a>  datum = 19.10.2019  autor = Dr Ro...

You cannot overwrite this file.

## File usage

The following page uses this file:

- Steatóza pankreatu