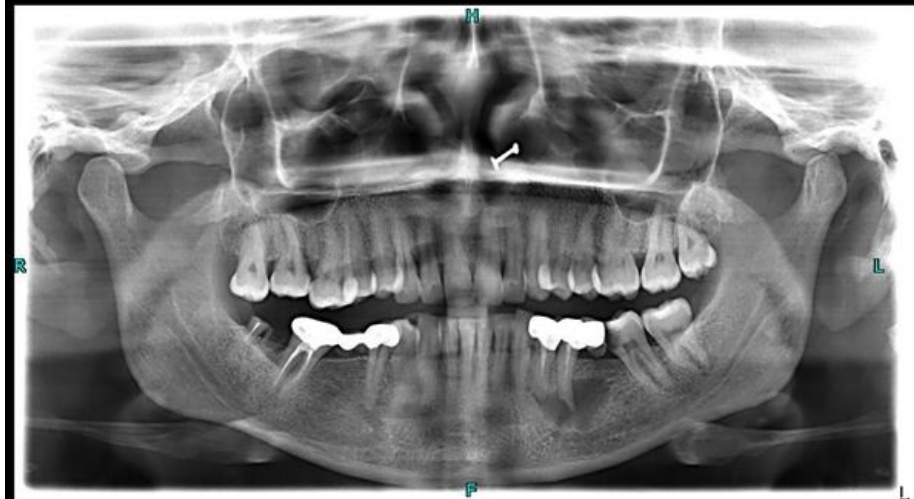

# Soubor:Periapikální cysta.jpeg



Size of this preview: 600 × 600 pixels.

Original file (1,024 × 1,024 pixels, file size: 79 KB, MIME type: image/jpeg)

 **Open in Media Viewer** 

## Popis

<b>Popis</b>	Radiologický snímek pacienta s periapikální cystou (dolní čelist, levá polovina snímku).
<b>Zdroj</b>	Case courtesy of Shahmeer Khan, Radiopaedia.org ( <a href="https://radiopaedia.org/?lang=us">https://radiopaedia.org/?lang=us</a> ). From the case rID: 91282 ( <a href="https://radiopaedia.org/cases/91282?lang=us">https://radiopaedia.org/cases/91282?lang=us</a> ).
<b>Datum</b>	<i>Neznámé</i>
<b>Autor</b>	Shahmeer Khan

**Tento soubor podléhá licenci Creative Commons *Uvedte původ - Nevyužívejte komerčně - Zachovejte licenci* 4.0 Mezinárodní** (<http://creativecommons.org/licenses/by-nc-sa/4.0/deed.cs>)

**Dílo smíte:**

- **Šířit** — kopírovat, distribuovat a sdělovat veřejnosti.
- **Upravovat** — pozměňovat, doplňovat, využívat celý nebo částečně v jiných dílech.

**Za těchto podmínek:**



- **Uvedte původ** — Máte povinnost uvést údaje o autorovi a tomto díle


**Licence**

- 100

100

## File hi

Click on a date/time to view the file as it appeared at that time.

	Date/Time	Thumbnail	Dimensions	User	Comment
current	21:40, 28 February 2024		1,024 × 1,024 (79 KB)	ShadyMedic (talk   contribs)	{{Soubor  popis = Radiologický snímek pacienta s periapikální cystou (dolní čelist, levá polovina snímku).  zdroj = Case courtesy of Shahmeer Khan, <a href="https://radiopaedia.org/?lang=us">Radiopaedia.org</a>. From the case <a href="https://radiopaedia.org/cases/91282?lang=us">rID: 91282</a>  datum =  autor = Shahmeer Khan  licence = {{Zpracovat doplnit licenci}} }} Kategorie:Nezařazené soubory Kategorie:Zubní lékařství Kategorie:Radiodiagnostika

You cannot overwrite this file.

## File usage

The following page uses this file:

- Odontogenní cysty