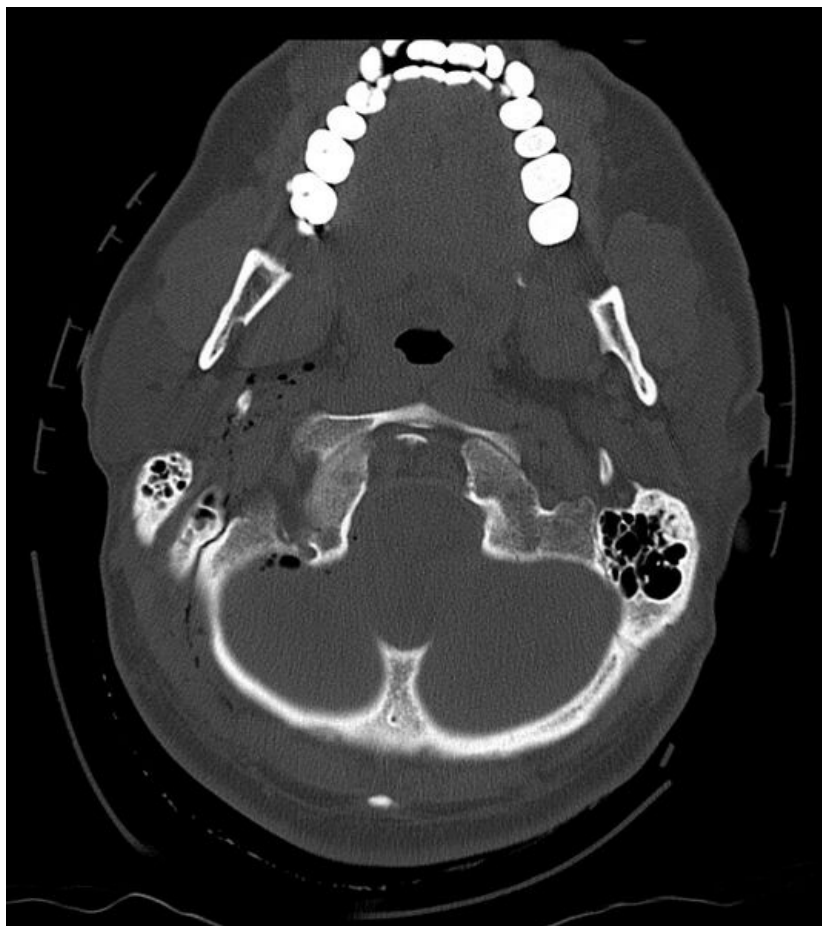


# Soubor:Pneumocefalus 1.jpg



Size of this preview: 533 × 599 pixels.

Original file (722 × 812 pixels, file size: 240 KB, MIME type: image/jpeg)

**Popis** CT posttraumatický pneumocefalus

**Zdroj** Radiologická klinika FNHK

**Datum** 2012-05-26

**Autor** Radiologická klinika FNHK

**Licence**

**Tento soubor podléhá licenci Creative Commons *Uveďte původ* 3.0 Česko (<http://creativecommons.org/licenses/by/3.0/cz/deed.cs>)**

**Dílo smíte:**

- **Šířit** — kopírovat, distribuovat a sdělovat veřejnosti.
- **Upravovat** — pozměňovat, doplňovat, využívat celý nebo částečně v jiných dílech.
- **Využívat komerčně.**




**Za těchto podmínek:**

- **Uveďte původ** — Máte povinnost uvést údaje o autorovi a tomto díle způsobem, který stanovil autor nebo poskytovatel licence (ne však tak, aby vznikl dojem, že podporují vás nebo způsob, jakým dílo užíváte).

Toto shrnutí vyjadřuje v obecném jazyce základní podmínky licenčního ujednání Creative Commons (<https://creativecommons.org>), které je pro vás závazné v plném znění. Existenci zde

## File history

Click on a date/time to view the file as it appeared at that time.

	Date/Time	Thumbnail	Dimensions	User	Comment
current	<b>17:47, 26 May 2012</b>		722 × 812 (240 KB)	Adnav (talk   contribs)	{{Soubor  popis = CT posttraumatický pneumocefalus  zdroj = Radiologická klinika FNHK  datum = 2012-05-26  autor = Radiologická klinika FNHK  licence = {{cc by 3.0 cz}} }} Kategorie:Radiodiagnostika Kategorie:Traumatologie [[Kategorie:Neurologi

You cannot overwrite this file.

## File usage

The following page uses this file:

- Kraniocerebrální traumata

## Metadata

This file contains additional information, probably added from the digital camera or scanner used to create or digitize it.

If the file has been modified from its original state, some details may not fully reflect the modified file.