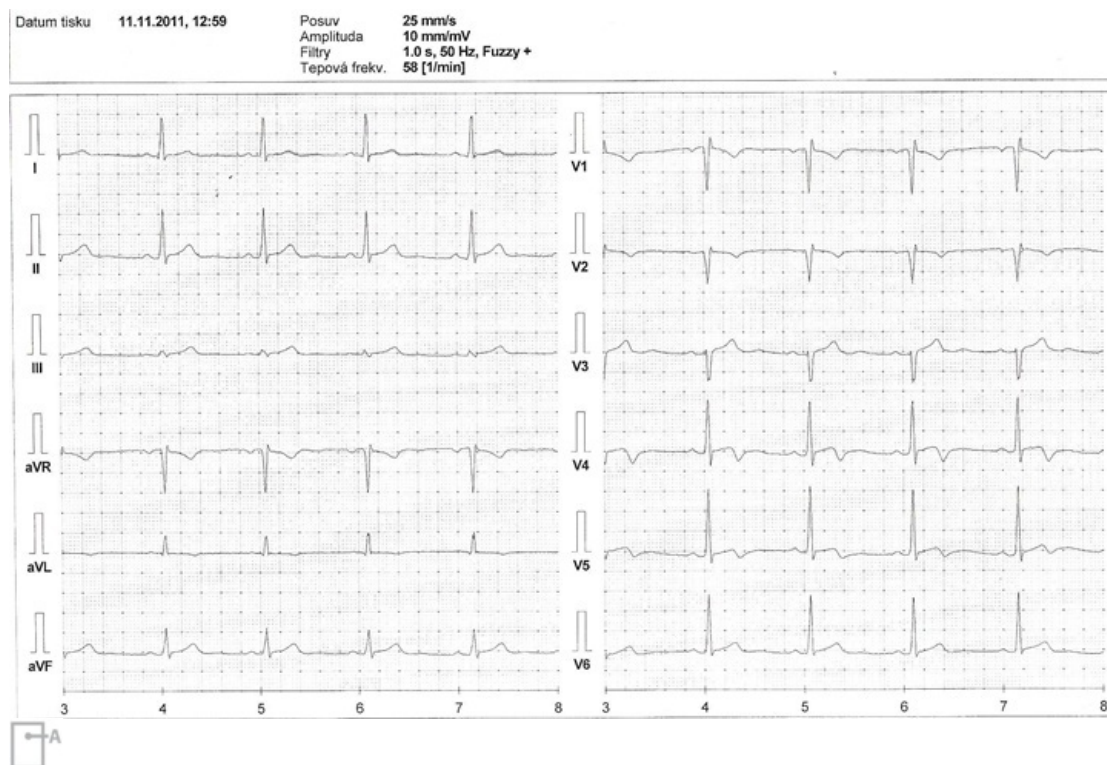


# Soubor:Poinfarkt. změny.jpg



This image can contain annotations.  
Move the mouse over the image to display.  
No higher resolution available.

Poinfarkt.\_změny.jpg (720 × 461 pixels, file size: 129 KB, MIME type: image/jpeg)

**Open in Media Viewer**

## Popis

Jedná se o 41letého pacienta, exkuřáka, po STEMI infarktu přední stěny před několika měsíci, který byl řešen SKG se zavedením stentu. IM byl komplikován opakovanou fibrilací komor, což ovšem pro hodnocení tohoto EKG nemá význam. Ve svodech V1 a V2 vidíme hluboké poinfarktové Q odpovídající srdeční jizvě (ve svodu V3 vidíme spíše rS), dále vidíme nespecifické změny, jako je negativní T ve svodech V1, V2, V3, V4. Kontrolní ECHO pacienta prokazuje dyskinezu hrotu, jinak však uspokojivou EF LK 50%. Anamnéza prvního IM ve 41 letech je nicméně varovná.

## Zdroj

ŠTEFÁNEK, Jiří. *Medicína, nemoci, studium na 1. LF UK* [online]. [cit. 2015-12-20]. <<http://www.stefajir.cz/?q=ekg-z-praxe>>.

## Datum

2015-12-20

## Autor

Jiří Štefánek

## Licence

**Tento soubor podléhá licenci Creative Commons *Uveďte původ - Neužívejte komerčně - Nezpracovávejte* 3.0 Česko (<http://creativecommons.org/licenses/by-nc-nd/3.0/cz/deed.cs>)**

**Dílo smíte:**

- **Šířit** — kopírovat, distribuovat a sdělovat veřejnosti.

**Za těchto podmínek:**

- **Uveďte původ** — Máte povinnost uvést údaje o autorovi a tomto díle způsobem, který stanovil autor nebo poskytovatel licence (ne však tak,

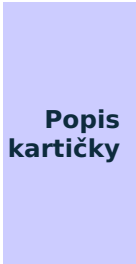



aby vznikl dojem, že podporují vás nebo způsob, jakým dílo užíváte).

- **Nezpracovávejte** — Toto dílo nesmíte pozměňovat, doplňovat, využívat celé nebo částečně v jiných dílech.
- **Neužívejte komerčně** — Toto dílo nesmíte využít pro komerční účely.

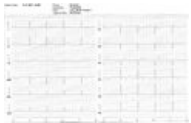
Toto shrnutí vyjadřuje v obecném jazyce základní podmínky licenčního ujednání Creative Commons (<https://creativecommons.org>), které je pro vás závazné v plném znění. Existenci zde uvedené verze licence ověřte pomocí zkoušky funkčnosti odkazu na ni (<http://creativecommons.org/licenses/by-nc-nd/3.0/cz/deed.cs>).



**Poinfarktové změny**  
Jedná se o 41letého pacienta, exkuřáka, po STEMI infarktu přední stěny před několika měsíci, který byl řešen SKG se zavedením stentu. IM byl komplikován opakovanou fibrilací komor, což ovšem pro hodnocení tohoto EKG nemá význam. Ve svodech V1 a V2 vidíme hluboké poinfarktové Q odpovídající srdeční jizvě (ve svodu V3 vidíme spíše rS), dále vidíme nespecifické změny, jako je negativní T ve svodech V1, V2, V3, V4. Kontrolní ECHO pacienta prokazuje dyskinezu hrotu, jinak však uspokojivou EF LK 50%. Anamnéza prvního IM ve 41 letech je nicméně varovná.

## File history

Click on a date/time to view the file as it appeared at that time.

	Date/Time	Thumbnail	Dimensions	User	Comment
current	12:02, 20 December 2015		720 × 461 (129 KB)	Zef (talk   contribs)	VicuñaUploader 1.18

You cannot overwrite this file.

## File usage

There are no pages that use this file.